LKH Tamsweg
UNIKLINIKUM SALZBURG

orthoexpert
www.orthoexpert.at

GFO Kliniken Niederrhein
Betriebsstätte St. Vinzenz-Hospital Dinslaken
GFO
Ja zur Menschenwürde.

Der „unklare“ Hüft- und Leistenschmerz - wie (Gelenk-)Ursachen erkennen und rechtzeitig behandeln, um eine Arthrose zu vermeiden?

Dr. med. Wolfgang Zinser
Ordination: Hauptstraße 15
8753 Fohnsdorf/Steiermark Austria
www.orthoexpert.at

Leiter Gelenkerhaltende Chirurgie
LKH Tamsweg

em. Primar, Departmentleiter Hüftchirurgie
Klinik für Orthopädie und Unfallchirurgie
St. Vinzenz-Hospital Dinslaken Germany
www.st-vinzenz-hospital.de

Die Ärztekammer Steiermark

KOMITEE HÜFTE

FIB Oberes Murtal
23.3.22 Zeltweg

Erklärung zu finanziellen Interessen

in den letzten 5 Jahren und kommenden 12 Monaten

- Ich habe **keine** persönliche Forschungsförderung unmittelbar finanziell oder in Form geldwerter Leistungen (Personal, Geräte usw.) erhalten (oder zu meiner persönlichen Verfügung)

- Ich habe in den letzten 5 Jahren als Referent ein Honorar oder als passiver Teilnehmer eine Kostenerstattung (Reise-/Übernachtungskosten, bezahlte Teilnehmergebühren) erhalten von: Plasmaconcept, Bonesupport, DJO, Codon, Mathys.

- Ich bin bezahlter Berater Henworx, DJO, KarlStorz, Codon

- Ich bzw. mein Ehepartner/Partner/Kinder halte(n) **kein** Patent/Geschäftsanteile/Aktien o.ä. einer solchen Firma.

Aufbau des Vortrags

- Ursachen von Leistenschmerzen
- Anamnese und Klinische Untersuchung
- Bildgebende Diagnostik
- Coxometrie
- **Leitliniengerechte Therapie – Gelenkerhalt wo möglich!**
- Nachbehandlung nach OP
- Fallbeispiele

Ursachen für Leistenschmerzen

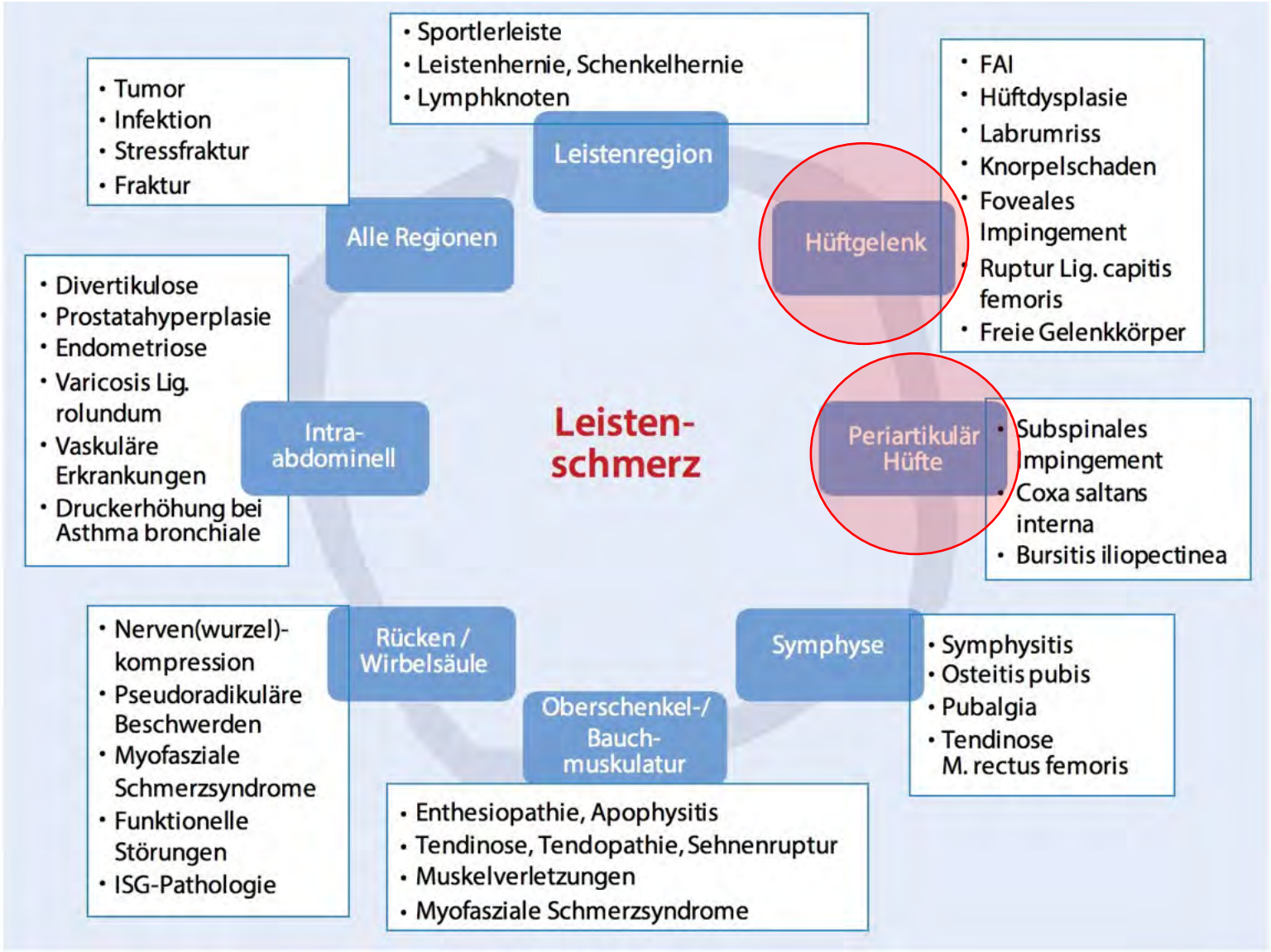

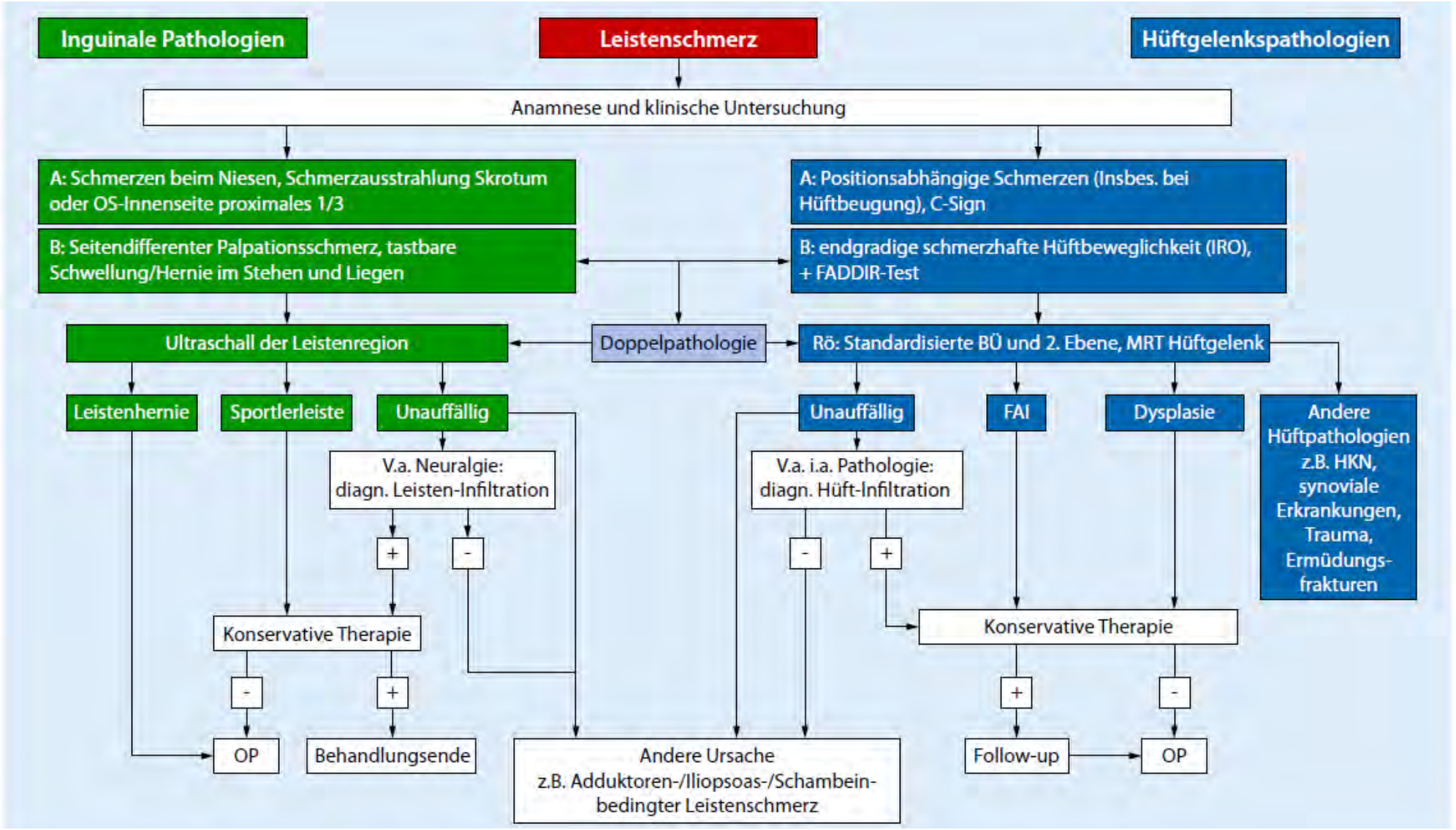

Abb. 4 ▲ Diagnostikpfad Grenzbereich „FAI und Sportlerleiste". *FAI* Femoroacetabuläres Impingement, *OS* Oberschenkel, *IRO* Innenrotation, *BÜ* Beckenübersicht, *HKN* Hüftkopfnekrose, *OP* Operation, *i. a.* intraartikulär, *Rö* Röntgen. (Mit freundl. Genehmigung, © Jörg Schröder, alle Rechte vorbehalten)

Standard Hüftuntersuchung

Anamnese: Schmerz nach Belastung, tiefes Sitzen, Gehen, Alltag, Sport, Ruhe, Einklemmung, Knacken….

Standarduntersuchung:

- Gangbild, Beckenstand, Trendelenburg-Zeichen Rotationszeichen
- Bewegungsausmaße Ex/Flex, Aro/Iro, Abd/Add
- Impingement-Test
- Apprehension-Test
- Straight-Leg-Raise-Test
- FBBRE-Test
- Abduktoren/Adduktoren-Test
- Druckschmerz Leiste, Trochanter, Spina
- Lasegue und FBA (wenn pos., dann weitere WS-Tests)
- Rotationsmessung in Bauchlage (Fehlrotationen des Schenkelhalses)

Wenn unklar oder klinisches Mischbild ➔ Probeinfiltration

Sekundärarthrose und präarthrotische Deformität

Präarthrotische Deformität wie FAI und Dysplasie:

Ausgehend von der klinischen Erfahrung, dass mechanische Fehlbaugelenke frühzeitig verschleißen, wurde der Begriff der **„Präarthrose“** oder **„präarthrotischen Deformität“** (Hackenbroch 1937) geprägt. Man sollte sich aber vor Augen halten, dass der „biomechanische Fehlbau“ zwar den entscheidenden Hauptfaktor für die frühzeitige Abnutzung darstellt, aber, wie früh dieser biomechanische „**Fehlbau“** klinisch zum Tragen kommt, wird im Einzelfall unter anderem auch von der ererbten **„Materialqualität“** (Gelenkkörper, periartikuläres Gewebe) und vom **„Lebensstil“** (Beruf, Hobbies, Sport, Übergewicht etc.) als „modulierende“ Begleitfaktoren beeinflusst. Ein rein mechanistisches oder „röntgenkosmetisches“ Denken sollte deshalb bei der verantwortungsvollen Beratung des/der einzelnen Patienten/-in bezüglich oft aufwendiger und nicht ganz risikoloser Rekonstruktionseingriffe vermieden werden.

Sekundärarthrose:

Unter dem Begriff **„Sekundärarthrose“** versteht man eine (meist vorzeitig eintretende) Gelenkabnutzung aufgrund **bekannter** (primärer) Ursachen. Bezüglich des mechanischen Fehlbaues (Tschauner u. Mitarb. 2002) als Ursache für eine sekundäre Koxarthrose kann man 2 Hauptgruppen unterscheiden:

1. die **Restdysplasie** (Tschauner u. Reichel 2003) als „Minusvariante“, Der Begriff der **„Restdysplasie“** bedeutet in diesem Zusammenhang keineswegs, dass die Vorbehandlung nicht lege artis durchgeführt worden wäre (Matthiessen 1996, 1997a), sondern ist in der Regel Ausdruck eines schweren pathoanatomischen Ausgangsbefundes oder von im Laufe der Behandlung aufgetretenen Wachstumsstörungen.

2. das **femoroazetabuläre Impingement** (Ganz 2000) als „Plusvariante“ von Überdachung und Gelenkkörperkontakt.

Die Behandlung sekundärer Arthrosen richtet sich zunächst auf die zugrundeliegenden pathogenetischen („primären“) Ursachen; erst in zweiter Linie, wenn eine Behandlung der Ursache nicht möglich ist oder erfolglos bleibt, kommt eine symptomatische Therapie in Betracht.

Tschauner C, Hrsg. Orthopädie und Orthopädische Chirurgie - Becken, Hüfte. 1. Auflage. Stuttgart: Thieme; 2004.

Pathogenese Koxarthrose

Diagnose	%
Primäre Koxarthrose	12,3
Hüftdysplasie	51,1
FAI	12,5
Davon CAM	8,8
Davon Pincer	3,7
Hüftkopfnekrose	8,3
Posttraumatische Koxarthrose	7,8
Entzündlich	3,4
Morbus Perthes	1,7
Epiphysäre Dysplasie	0,1
Coxa vara<0,1	
Unbekannt	2,6

Tab. 1 Prädisponierende Faktoren der Koxarthrose.
Quelle: Gronewold J. Koxarthrose und Hüftendoprothetik – Das femoroazetabuläre Impingement als Ursache der Koxarthrose. Zeitschrift für Orthopädie und Unfallchirurgie 2016; 154(03): 230 - 230. doi:10.1055/s-0036-1584852

63% haben als Ursache eine evtl. korrigierbare Deformität

Trauma im Gegensatz zum Knie eher seltene Ursache!

Torsionsfehlstellungen?....

Oner A, Koksal A, Sofu H The prevalence of femoroacetabular impingement as an aetiologic factor for end-stage degenerative osteoarthritis of the hip joint: analysis of 1,000 cases. *Hip Int* 2016; 26: 164–168 et al.

Die retrospektive Studie, 1004 Patienten (690 Frauen und 314 Männer), Hüft-TEP-Patienten in einem Krankenhaus der Maximalversorgung in Istanbul zwischen 2005 und 2010. 3 Autoren: Auswertung präoperative konventionellen Röntgenbilder (a. p. und seitlich) anhand der bekannten Kellgren und Lawrence-Klassifikation unabhängig voneinander aus und wiesen jedem Patienten anhand definierter radiologischer Kriterien einen prädisponierenden ätiologischen Faktur für die bestehende Koxarthrose zu. Nach 3 Wochen befundeten die Autoren die Röntgenbilder ein zweites Mal. Eine ungeeignete oder unvollständige präoperative Bildgebung führte zum Ausschluss aus der Studie. Insgesamt zeigte sich bei den gestellten Diagnosen eine sehr hohe Übereinstimmung zwischen den 3 Autoren.

Patienten mit einem nachgewiesenen FAI waren zum Operationszeitpunkt 59,3 +/- 13,7, Patienten mit einer primären Koxarthrose 67,8 +/- 9,8 Jahre alt, also ca. 8 Jahre jünger!

Häufige behandelbare präarthrotische Deformitäten

- FAI (Femuroazetabuläres Impingement)
- Femorale Maltorsion
- Dysplasie
- ….

Standard Hüftdiagnostik

Röntgen:

- zentrierte Beckenübersichtsaufnahme

  Zur Darstellung acetabulärer Abnormitäten (Coxa profunda, Protrusio oder acetabuläre Retroversion,Crossing Sign, **Lateraler CE-Winkel, Tragflächenwinkel**)

- Rippstein-Aufnahme

  Ausziehung am ventralen Kopf-Hals-Übergang

  Fehlendes Offset Femurkopf zum Schenkelhals, **alpha-Winkel**

  Identation-Sign

- Faux-Profil-Aufnahme

  Anteriorer CE-Winkel

  Gelenkspaltweiten anterior und dorsal

Hüft-MRT mit radiären Sequenzen um die SH-Achse,
sagittal, axial (**KEIN** Becken-MRT!),ggf. AT-Winkel

- Ausschluss Hüftkopfnekrose, Knorpelschäden ➔ Arthrose,Knöch. Zysten, Knochenmarködem,Weichteilläsionen

Probeinfiltration

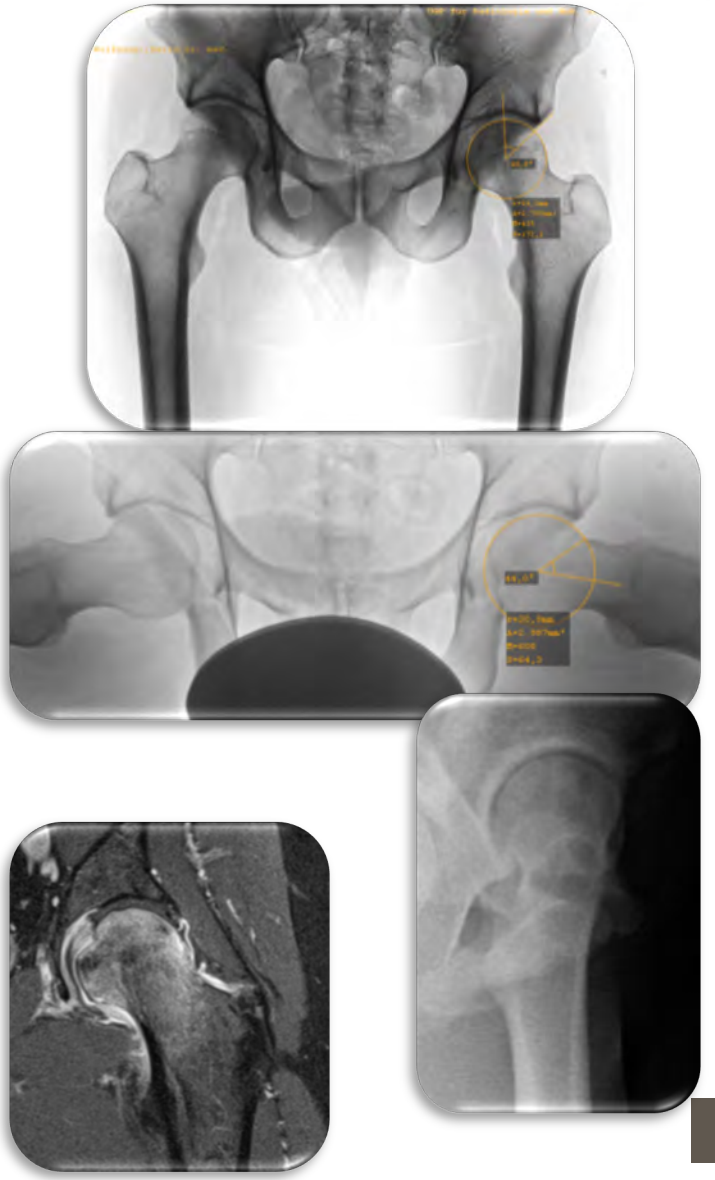

Was ist zu beachten?

Standardisierte Beckenübersichtsaufnahme

- Liegender Patient
- Beine 10-15° innenrotiert
- Becken neutral rotiert
  - Spitze Os Coccygs und Symphyse liegen auf einer Senkrechten
  - Symmetrische Foramen obturatoria
- Zentralstrahl :
  - Mittelpunkt zwischen proximaler Begrenzung der Symphyse (S)
  - Mitte (M) der Verbindungslinie beider SIAS
- Horizontal-Line
  - Linie angelegt an die caudale Begrenzung der Tränenfiguren.
  - Die Senkrechte wird entsprechend zu dieser Linie gezeichnet.

Merke

Eine veränderte Aufnahmetechnik (hüftzentrierter Aufnahme, tiefzentrierte Beckenübersicht, intraoperative BV) führt zu signifikant anderen Winkelberechnungen.

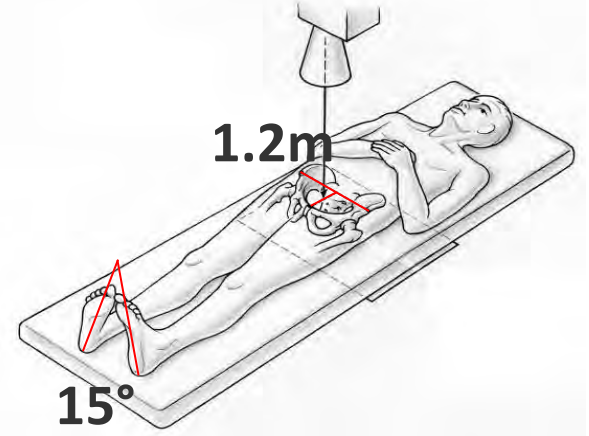

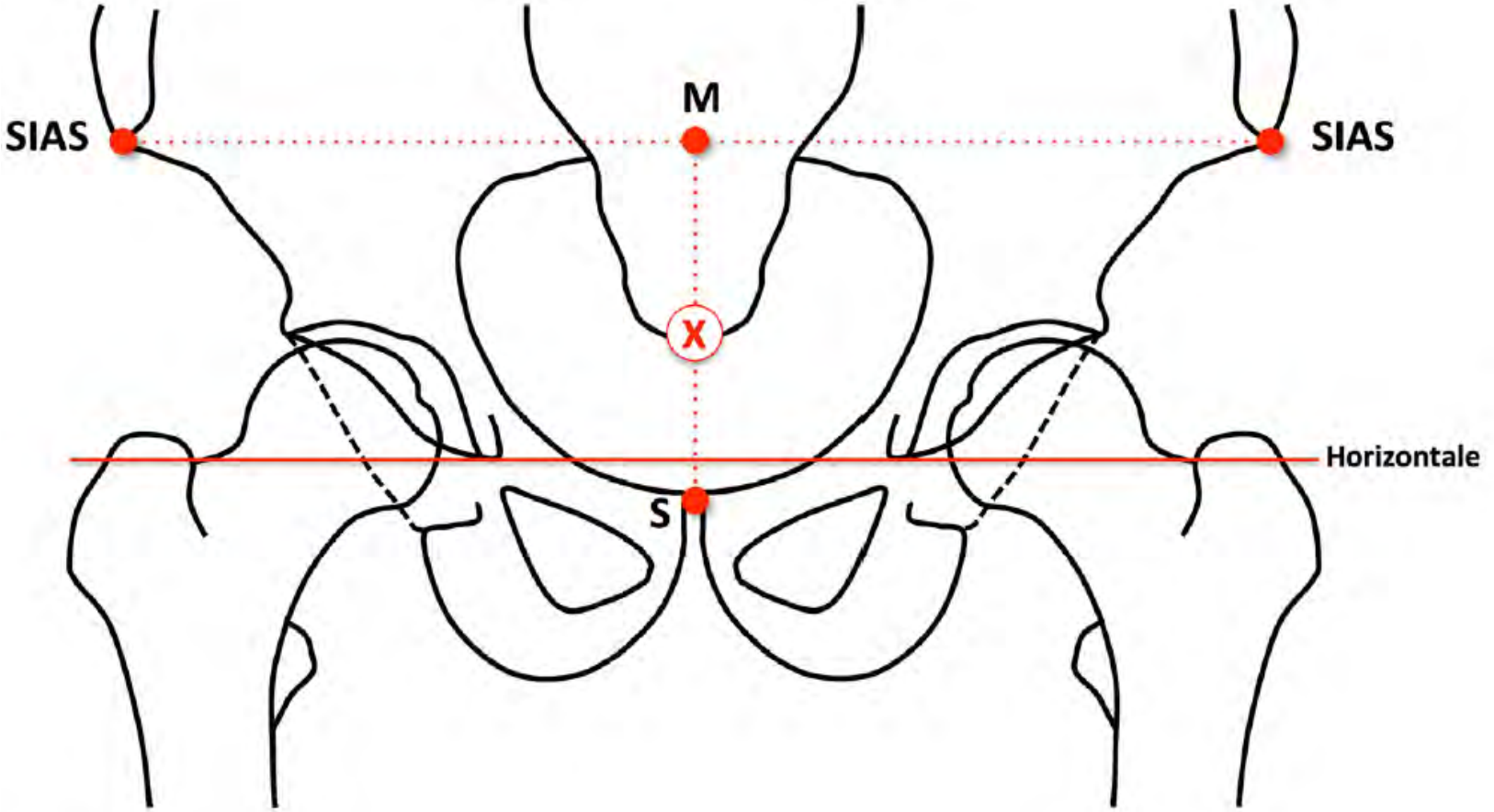

Inklination des Beckens

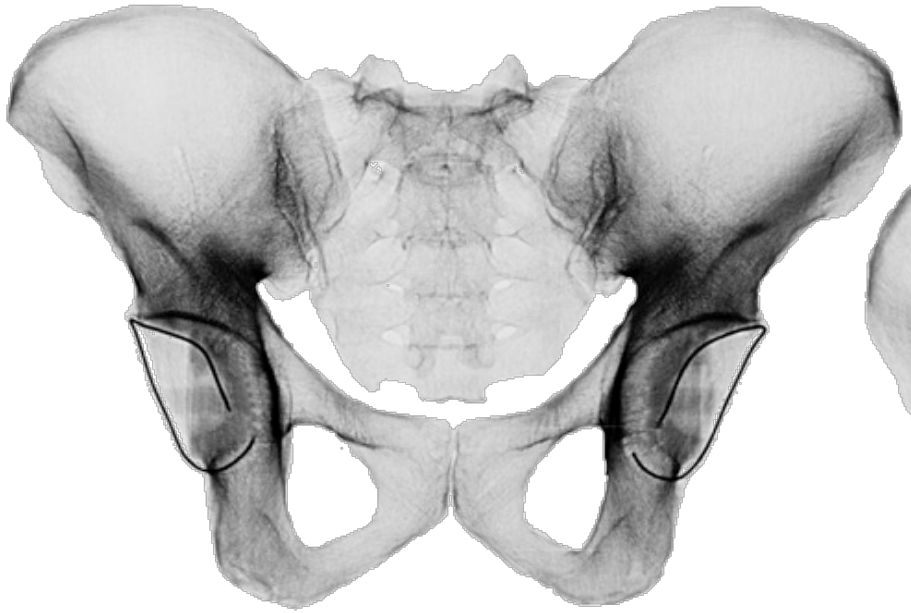

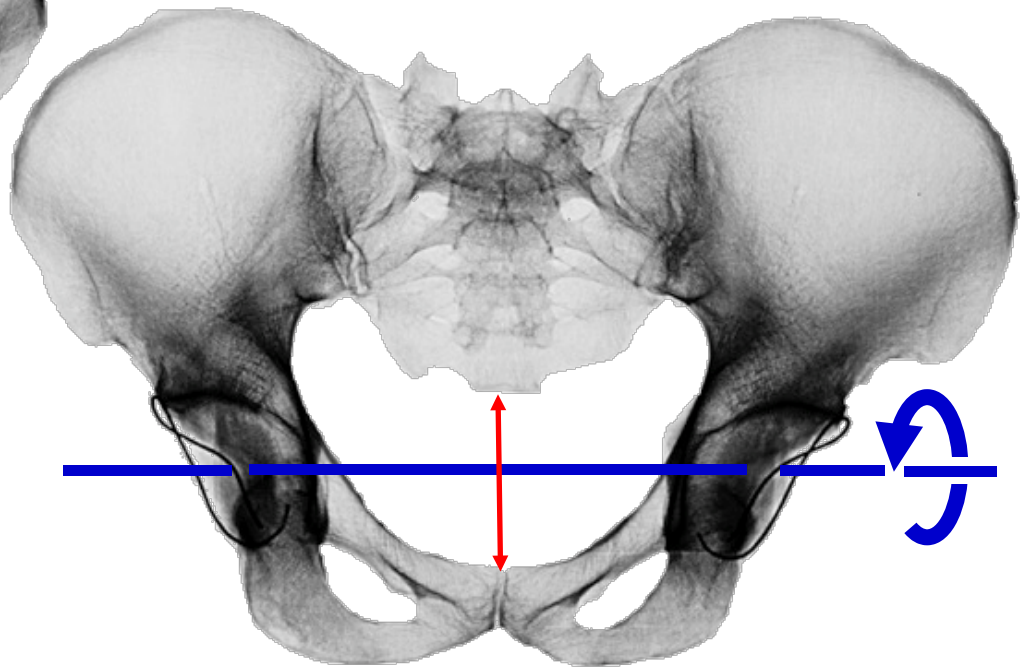

Neutral pelvic tilt:
male 3 cm, female 4.5 cm

Siebenrock et al, CORR 2003, Tannast et al. AJR2007

Rotation des Beckens

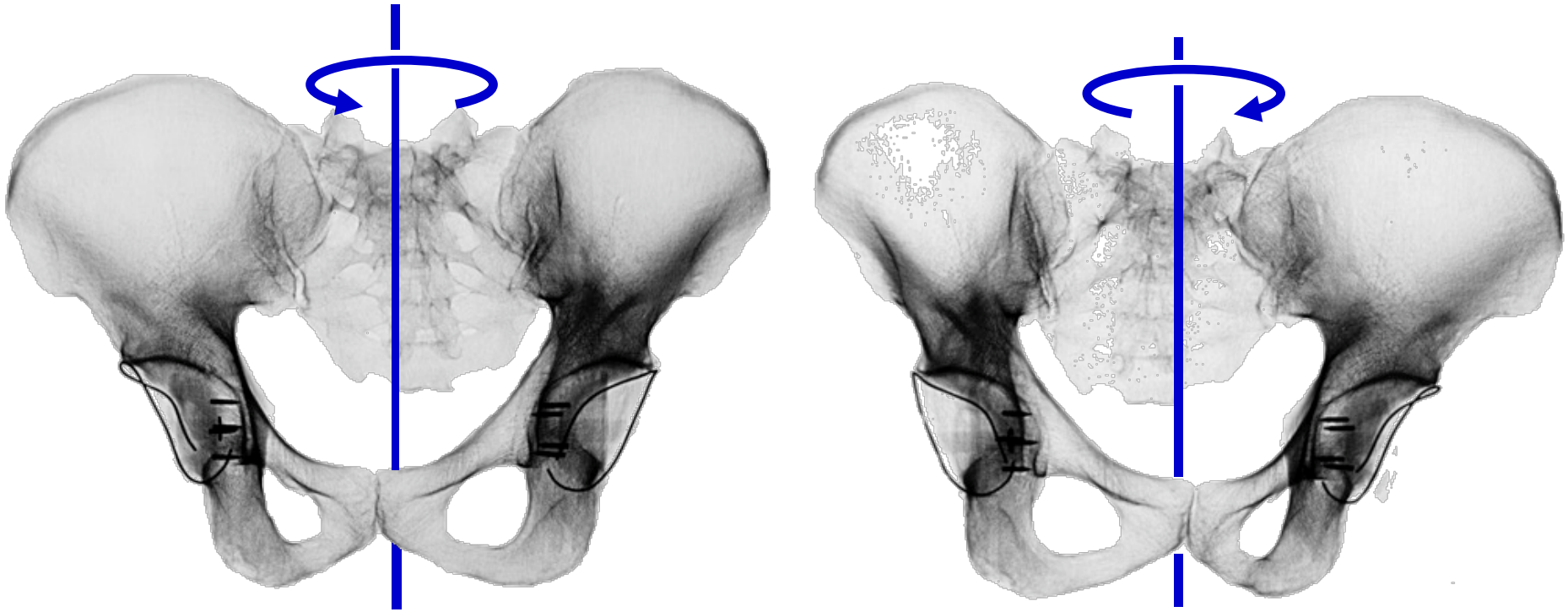

Welche Parameter muss ich wissen?

- Tönnis Arthrosegrade
- LCE-Winkel
- Alpha-Winkel
- Azetabulärer Index
- Retroversionsindex
- Extrusionsindex
- AT-Winkel

Arthrosegrade nach Tönnis

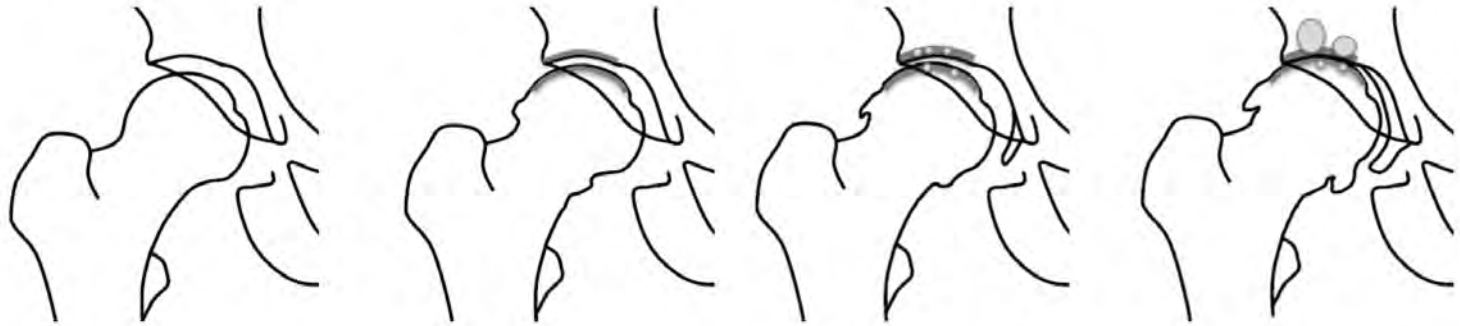

Grad 0	Grad 1	Grad 2	Grad 3
- Normales Röntgenbild	- Subchondrale Sklerose - Leichte Gelenkspalt-verschmälerung - Kleine Osteophyten	- Kleine subchondrale Zysten - Deutliche Gelenkspalt-verschmälerung - Leichte Entrundung des Femurkopfes - Ausgeprägte Osteophyten	- Grosse subchondrale Zysten - Aufgehobener Gelenkspalt - Ausgeprägte Osteophyten - Entrundung des Femurkopfes

Welche Parameter muss ich wissen?

- Tönnis Arthrosegrade
- **LCE-Winkel**
- Alpha-Winkel
- Azetabulärer Index
- Retroversionsindex
- Extrusionsindex
- AT-Winkel

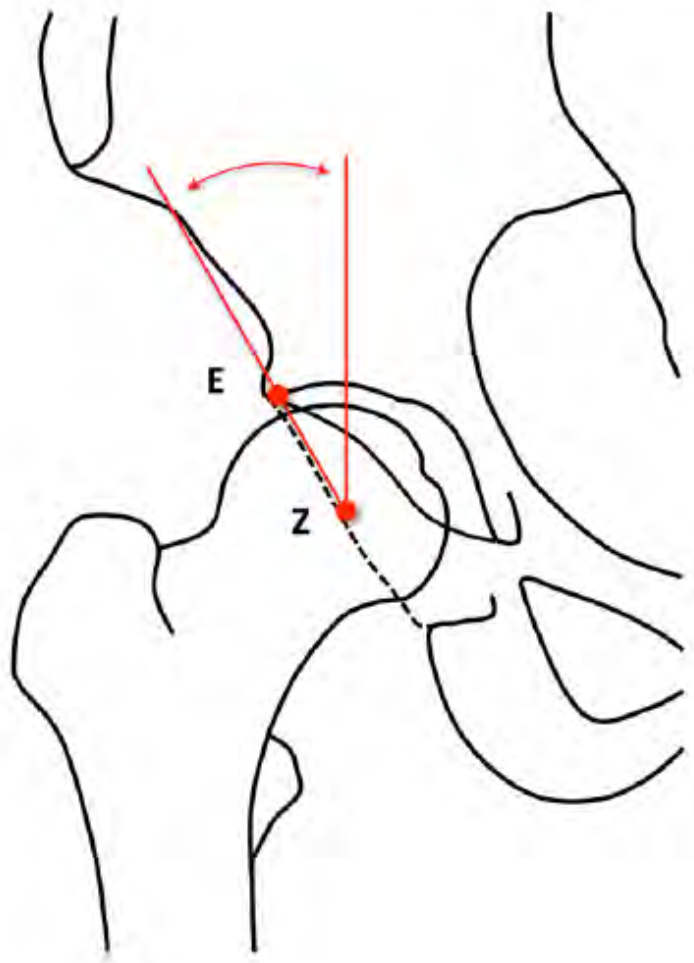

- Dysplasie: <20°
- Borderline: 20°-22°
- Normal: 23°-33°
- Pincer: 34°-39°

Protrusion: >40°

Beckenübersicht

Winkel zwischen:

- Verbindung zwischen dem Kopfzentrum (Z) und der lateralen Begrenzung der Facies lunata (E)

zur Senkrechten

Beckenübersicht (anterior-posterior)

- Durch Einzeichnen des lateralen Zentrum-Erker-Winkels nach Wiberg (CE-Winkel) kann bei Über- oder Unterschreiten des Normbereiches ein Pincer-FAI mit beurteilt bzw. eine Pfannendysplasie gemessen werden.
- Durch Einzeichnen der Konturen des vorderen und hinteren Pfannenrandes (“Crossing-Sign” bei Überkreuzung) kann eine Retroversion oder relativer Überstand des Pfannenrandes festgestellt und dargestellt werden.

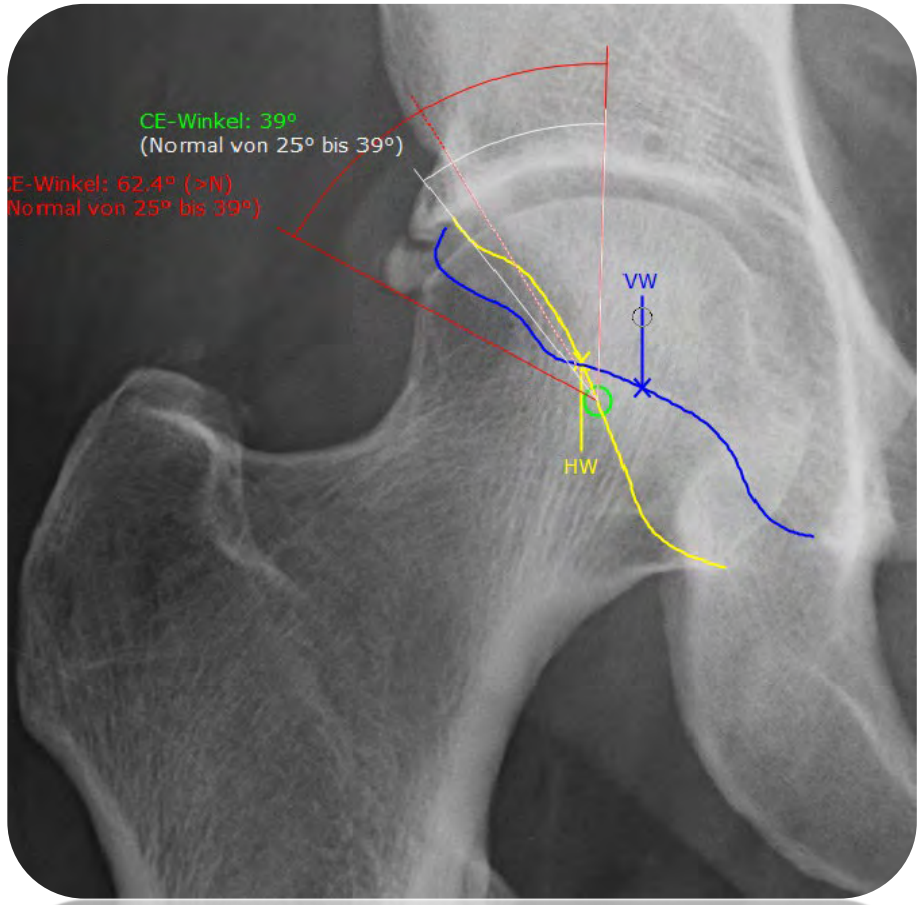

Welche Parameter muss ich wissen?

- Tönnis Arthrosegrade
- LCE-Winkel
- **Alpha-Winkel**
- Azetabulärer Index
- Retroversionsindex
- Extrusionsindex
- AT-Winkel

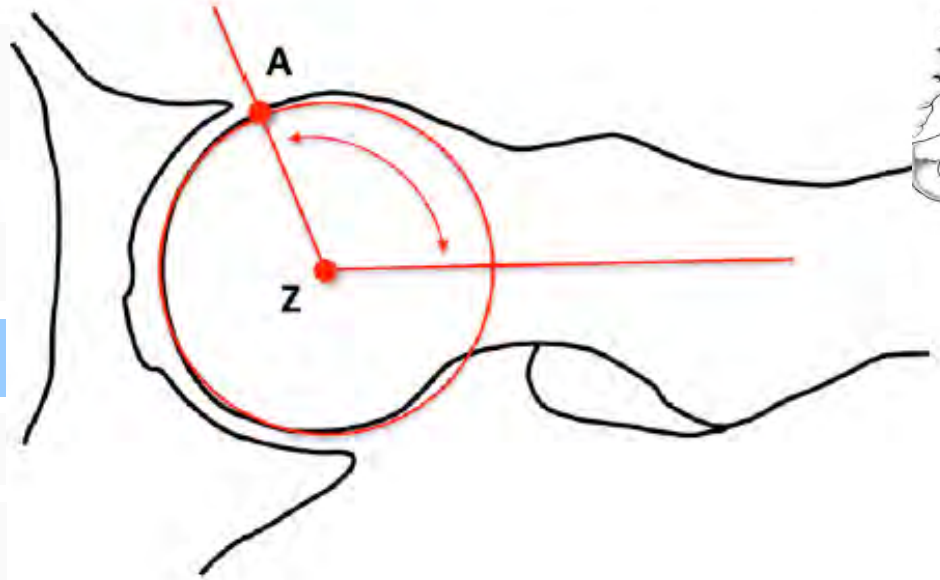

- Normal: < 55°
- Cam: > 55°

Radiäre Rekonstruktion

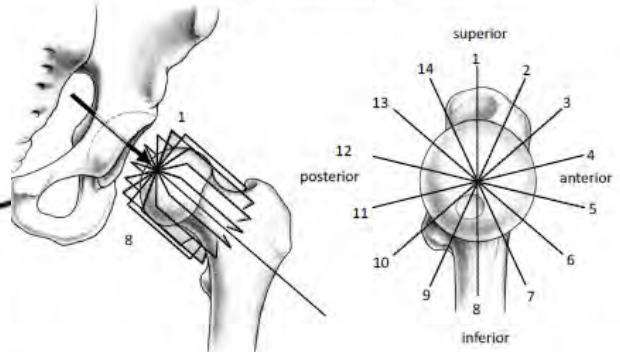

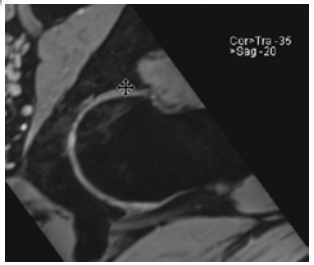

Rippstein II Aufnahme

MR/CT, Hüfte axial, 45° Dunn

Winkel zwischen:

- Verbindung zwischen dem Punkt an dem die Schenkelhalskontur einen dem Umfang des Femurkopfes angelegten Kreis verlässt (A) und dem Kopfzentrum (Z)
- zur Schenkelhalsachse

Axiale Aufnahme (z.B. Rippstein)

Zur Bewertung der Asphärizität des Hüftkopfes (Cam-FAI).

Hierbei werden Alpha-Winkel (nach Nötzli) und Kopf-Hals-Offset bestimmt.

Welche Parameter muss ich wissen?

- Tönnis Arthrosegrade
- LCE-Winkel
- Alpha-Winkel
- **Azetabulärer Index**
- Retroversionsindex
- Extrusionsindex
- AT-Winkel

= Pfannendachwinkel, Tönnis-Winkel

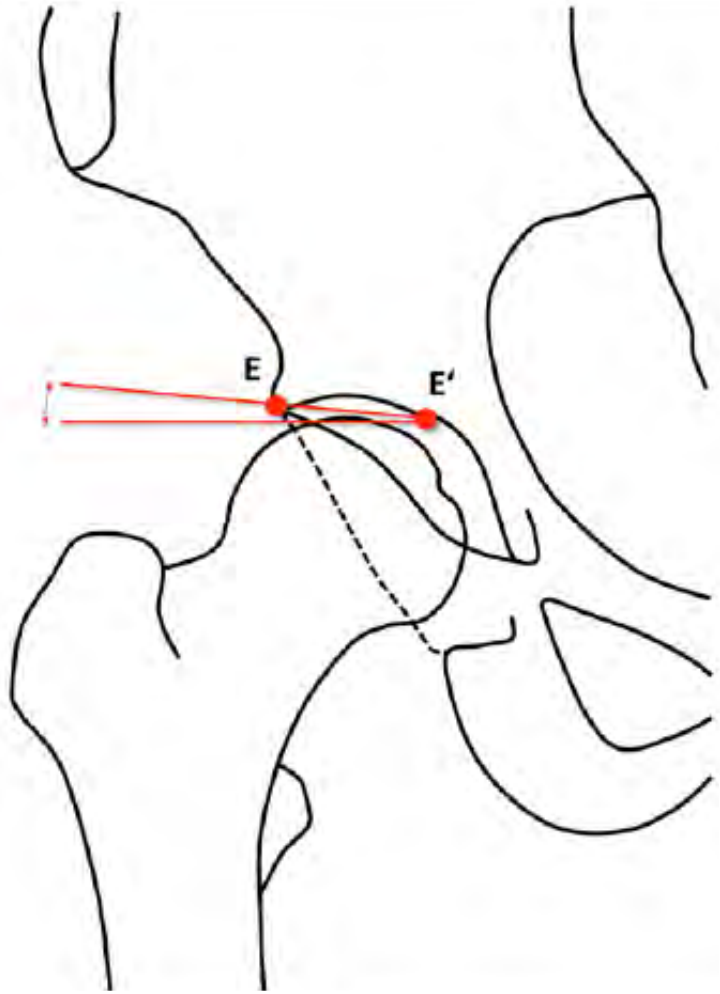

- Dysplasie: >14°
- Normal: 3° - 13°
- Pincer: -7° - 2°
- Protrusion: -8°

Beckenübersicht
Winkel zwischen:
- Verbindung zwischen medialer Begrenzung der Facies lunata (E') und der lateralen Begrenzung des Azetabulums (E)

zur Horizontalen

Welche Parameter muss ich wissen?

- Tönnis Arthrosegrade
- LCE-Winkel
- Alpha-Winkel
- Azetabulärer Index
- **Retroversionsindex**
- Extrusionsindex
- AT-Winkel

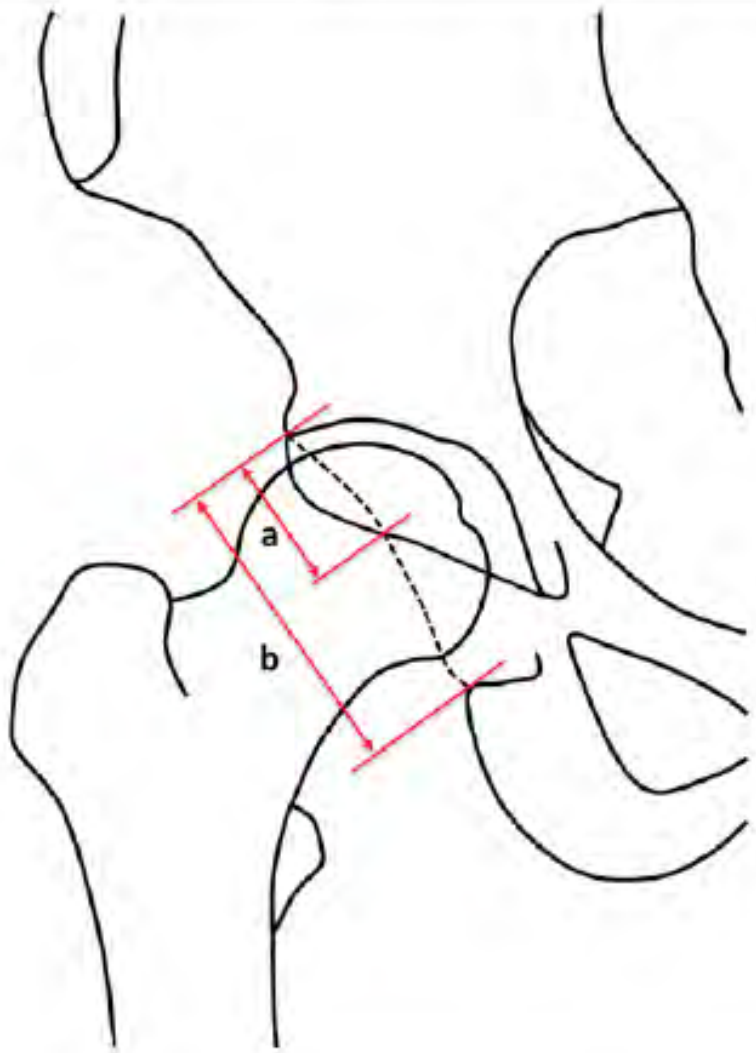

Normal:
- Retroversions-Index 0%
- Vollständig antevertiertes Azetabulum ohne Überkreuzung von Vorder-und Hinterwand.

Fokales Pincer-Impingement:
- Retroversions-Index <30%

Azetabuläre Retroversion:
- Retroversions-Index >30%
- Spina-Zeichen
- Hinterwand-Zeichen

<u>Beckenübersicht</u>

Verhältnis zwischen:
- Anteil der retrovertierten Vorderwand (a)
- zum Durchmesser des Azetabulums (b).

Welche Parameter muss ich wissen?

- Tönnis Arthrosegrade
- LCE-Winkel
- Alpha-Winkel
- Azetabulärer Index
- Retroversionsindex
- **Extrusionsindex**
- AT-Winkel

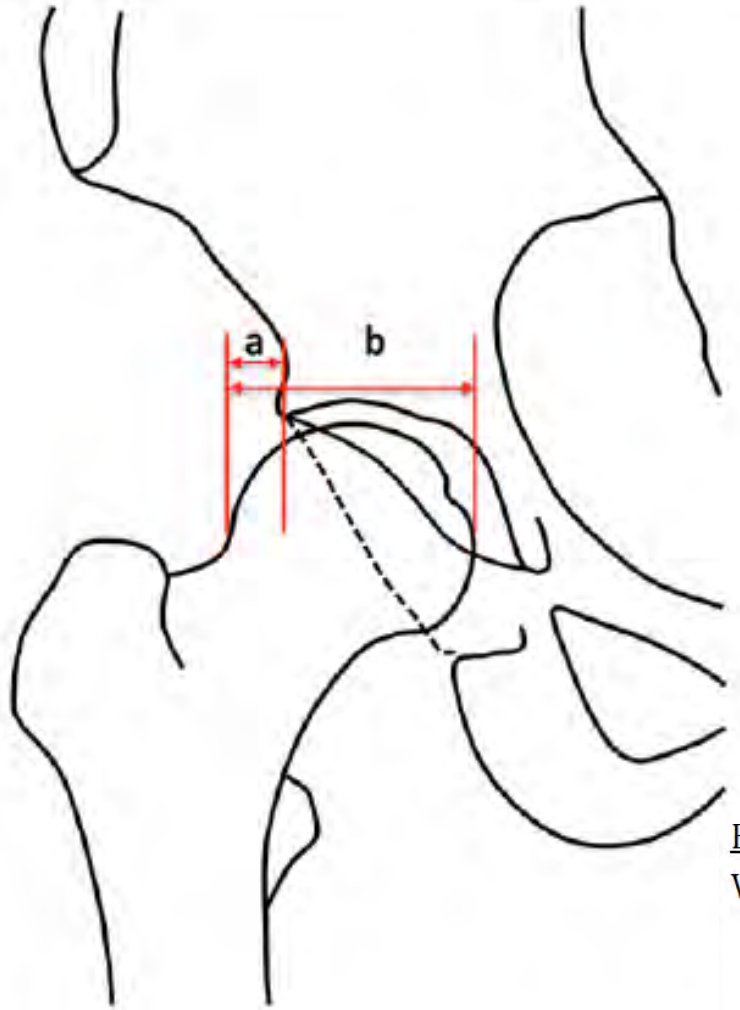

- Dysplasie: >27%
- Normal: 17% - 27%
- Pincer: 12% - 16%
- Protrusion: <11%

Beckenübersicht

Verhältnis zwischen:

- Anteil des Femurkopfes lateral des Pfannenrandes (a)
- zum horizontalen Durchmesser des Femurkopfes (b)

Faux - Profil - Aufnahme

- Zur Beurteilung der ventralen Überdachung, durch Ausmessen des anterioren CE-Winkels und Beurteilung der dorsalen Gelenkspaltweiten. AIIS!

- Wichtige Information zur Operationsplanung bei der Dysplasie und beim Pincer-Impingment (Pfannen-retroversion).

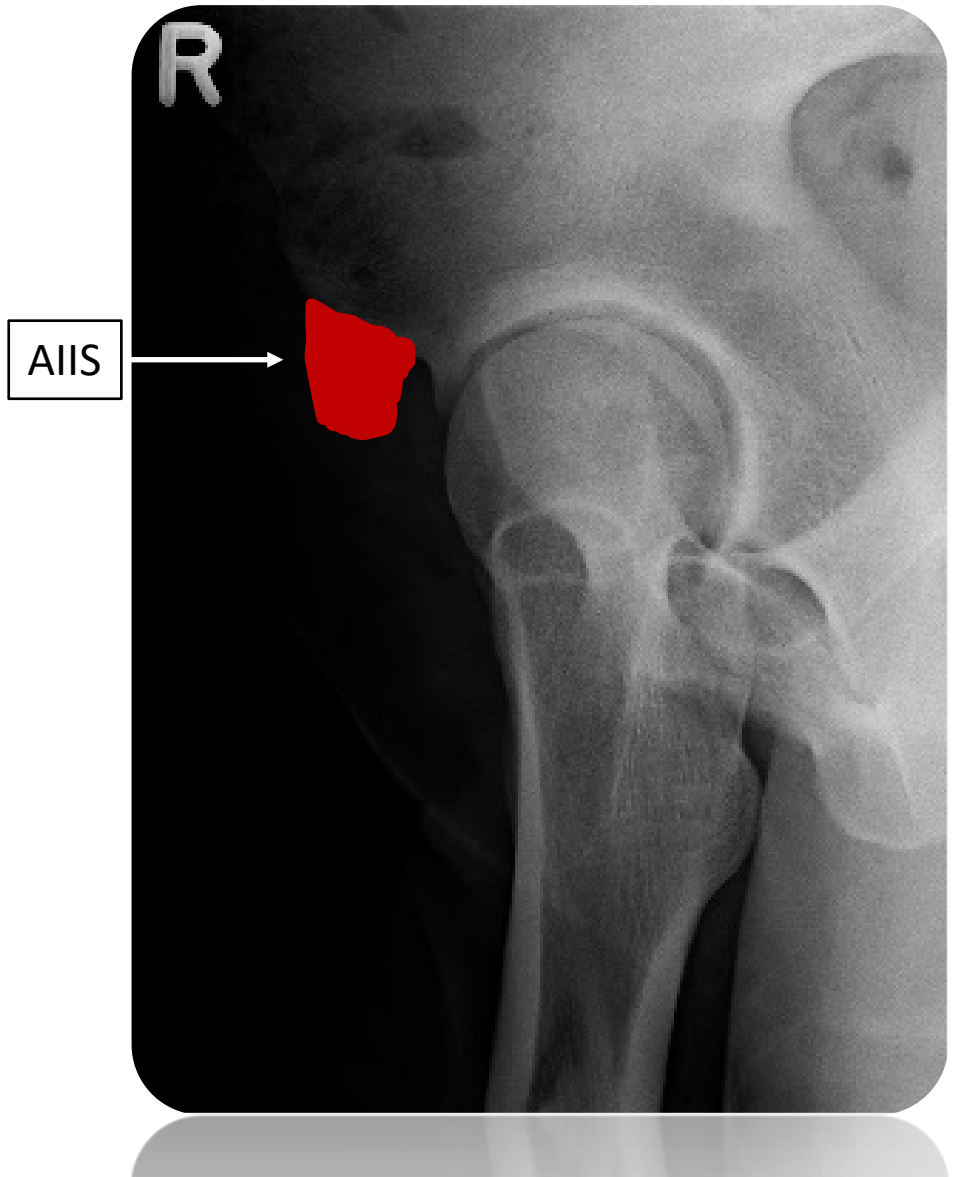

Welche Parameter muss ich wissen?

- Tönnis Arthrosegrade
- LCE-Winkel
- Alpha-Winkel
- Azetabulärer Index
- Retroversionsindex
- Extrusionsindex
- **AT-Winkel**
  = femorale Antetorsion

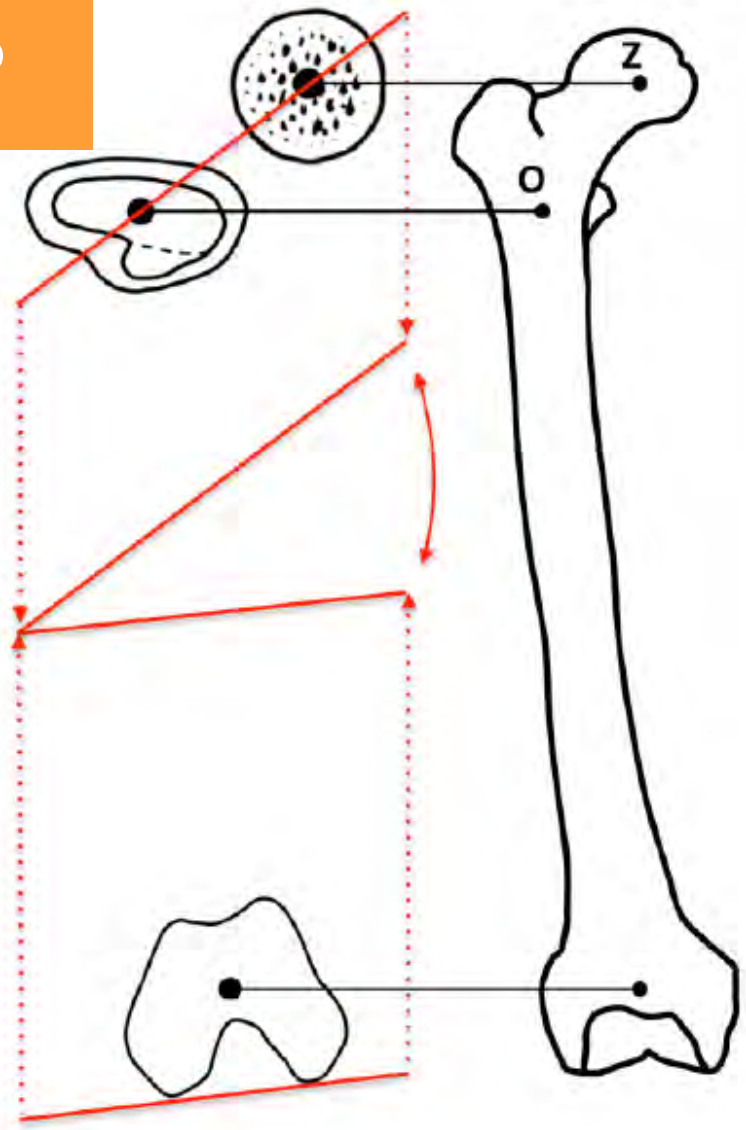

Die femorale Antetorsion ändert sich mit dem Lebensalter und weist eine große Schwankungsbreite auf.

- Coxa retrotorta: <10°
- Grenzwert: 11°-9°
- Normwert: 10°-25°
- Grenzwert: 26°-34°
- Coxa antetorta: >35°

MR/CT Gleichzeitige Aufnahme vom proximalen Femur und dem Knie. Die Messart ist zu definieren (hier beschrieben nach Murphy)

Winkel zwischen:

- Linie zwischen dem Kopfzentrum (M) und dem Zentrum des proximalen Femurs auf Höhe der Basis des Schenkelhalses (O).
- und der dorsale Kondylenachse des Knies

MRT

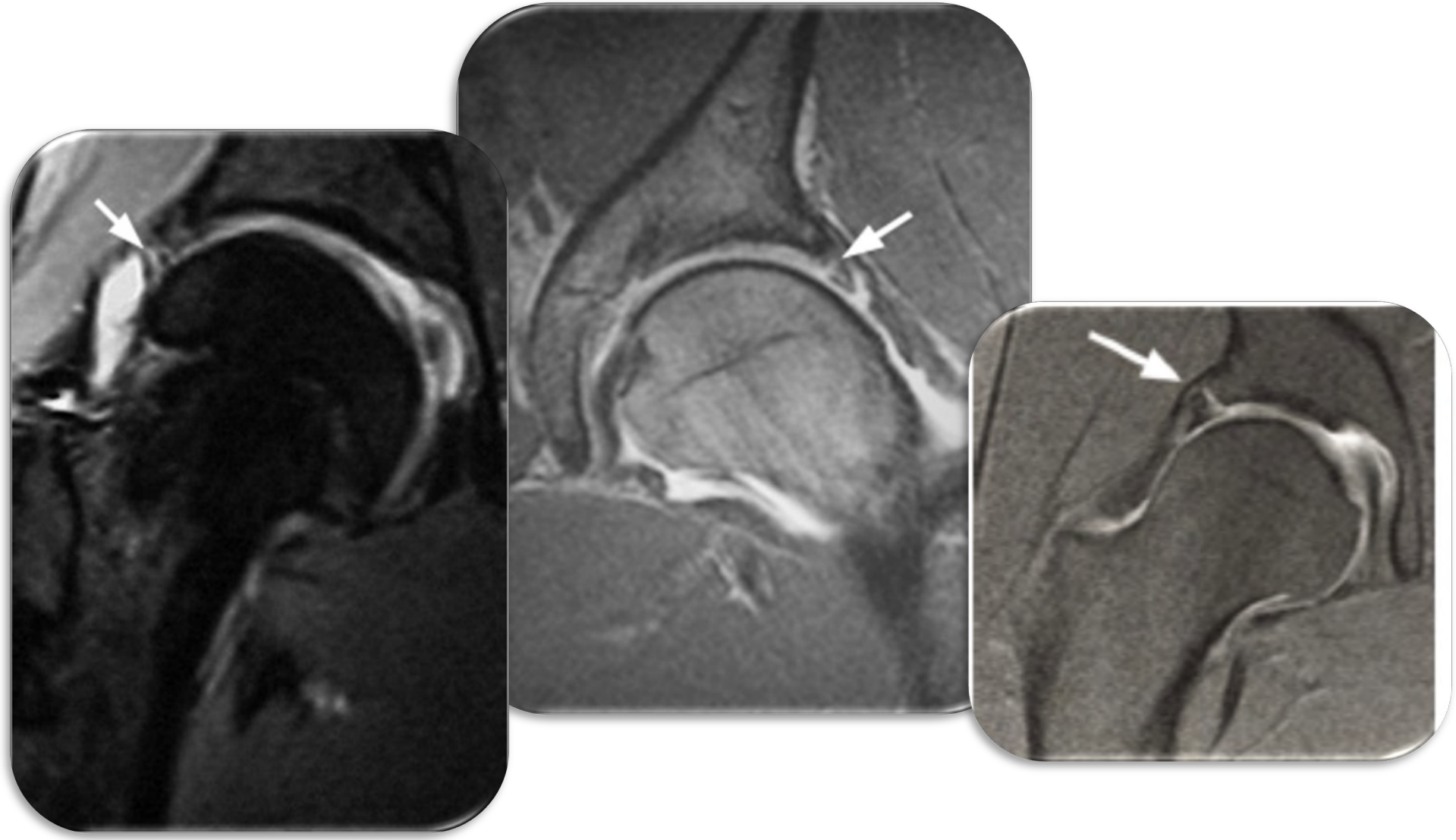

Dreidimensionale Bildgebungen aus MRT

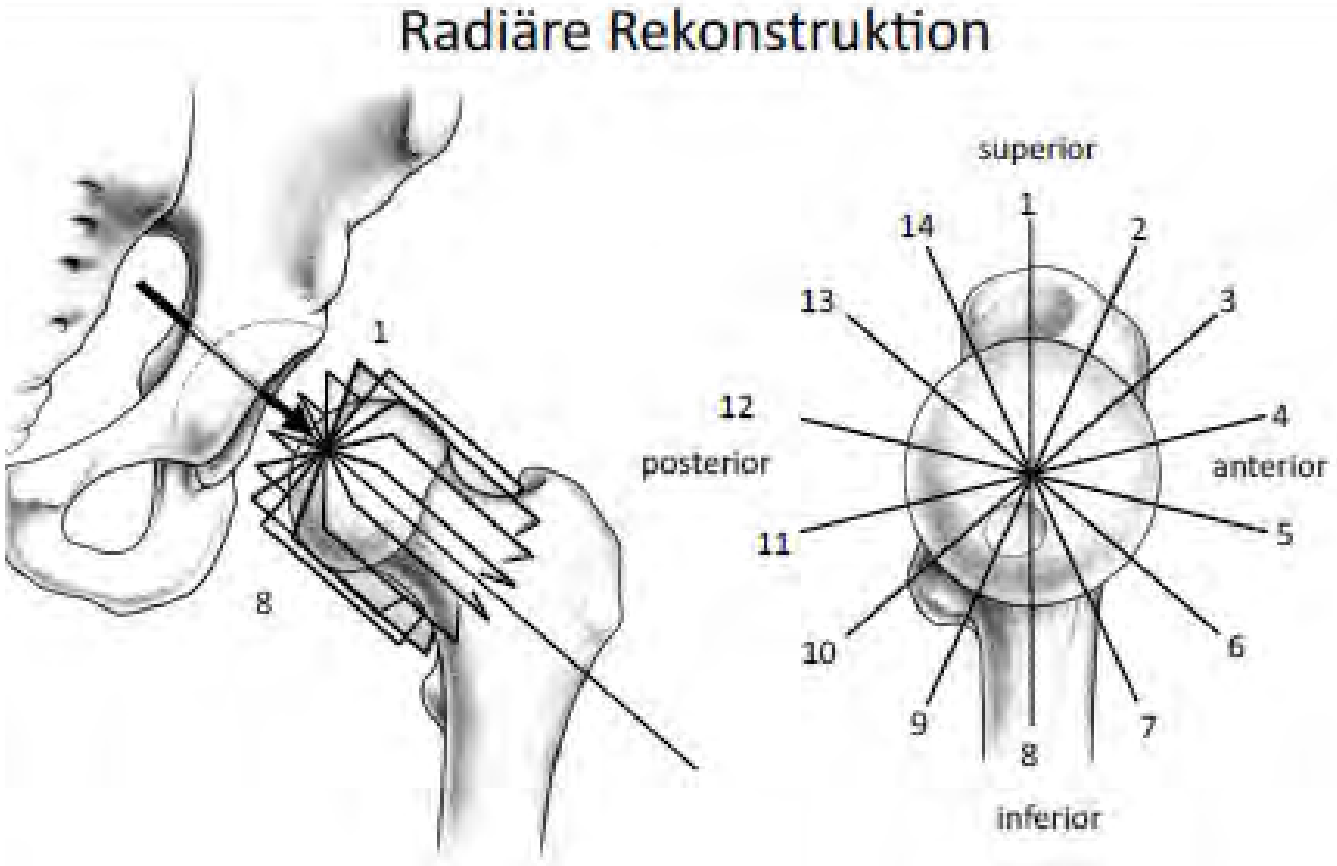

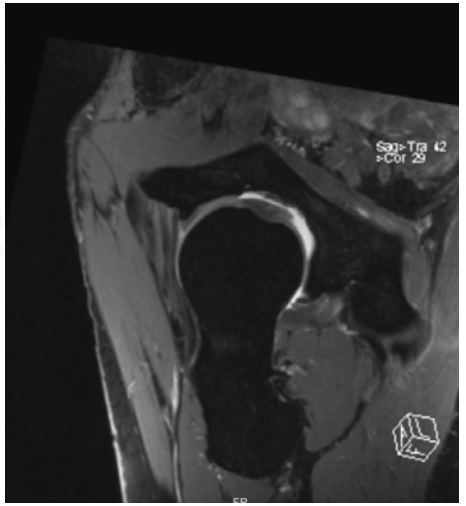

Femur

Head diameter:	46 mm	
Neck diameter:	32 mm	Normal:
Neck inclination:	140.8°	(123.0°-135.4°)*

*(Toogood et al., 2009)

Alpha angles

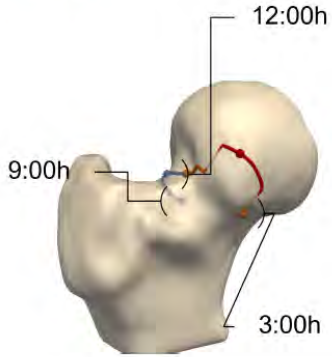

Femoral version

Neck version: 26.9° Normal: 0.4° - 19.0°

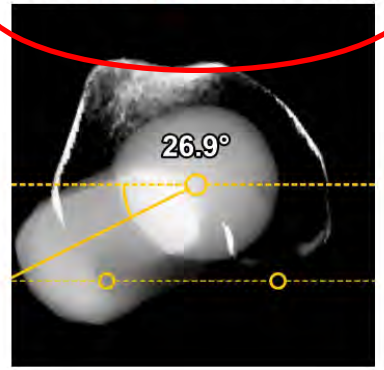

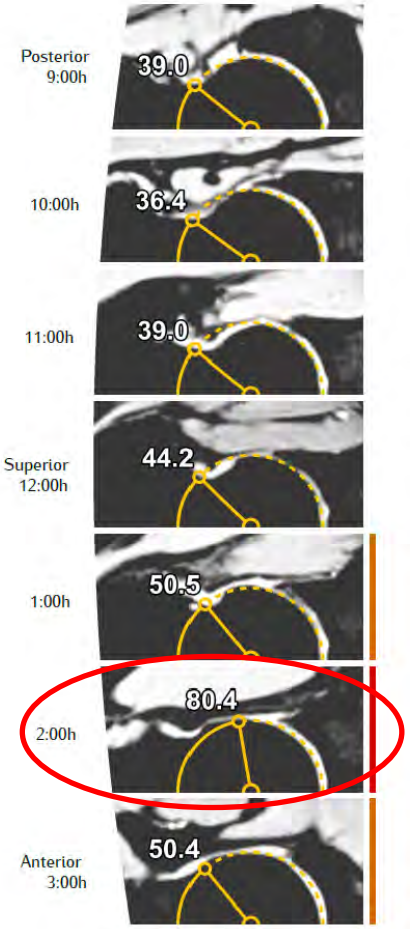

Figure 1: Clockwise alpha angles.

Clinical Graphics
Job 134638
27 Sep 2018

Acetabulum

Acetabular cup diameter: 50 mm

Center edge angle

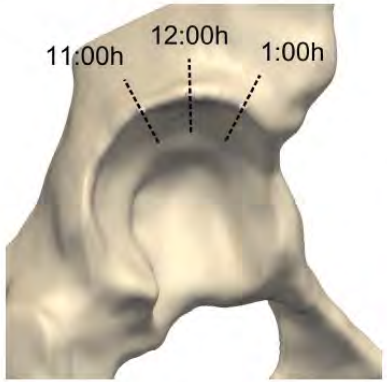

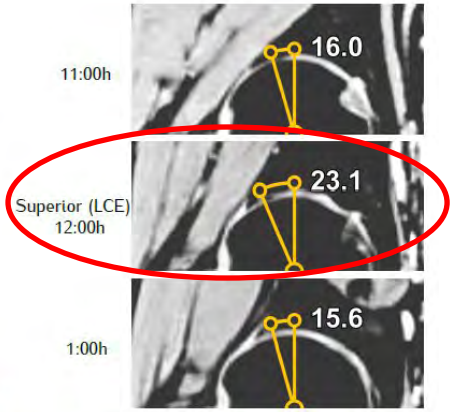

Expected range for LCE between 22° and 33° (Tannast et al., 2011)

Acetabular coverage



		Normal:
Posterior coverage:	35.9%	(35%-43%)
Anterior coverage:	29.1%	(30%-38%)
Total coverage:	65.0%	(66%-81%)*

*(Dandachli et al., 2008)

Acetabulum orientation

Sourcil Angle: 10.0° Version: 18.2° Normal: 16° - 26° (Köhnlein et al., 2009) Version of upper hemisphere*: 13.6°

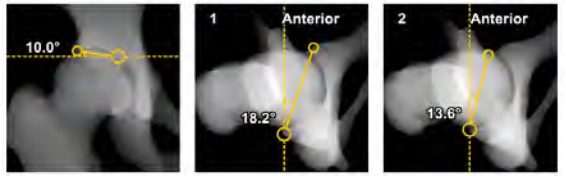

* The version measurement in the right-most image is calculated halfway between the joint center and the rim of the acetabulum.

Häufige behandelbare präarthrotische Deformitäten

- FAI (Femuroazetabuläres Impingement)
- Femorale Maltorsion
- Dysplasie
- ….

Femuroacetabuläres Impingement (FAI)

Definition:

pathologisch verfrühter knöcherner Kontakt zwischen Schenkelhals und Azetabulum mit Einschränkung des Bewegungsumfanges des Hüftgelenkes

FAI

Pincer

- Lokalisiert (12:00- 3:00 Uhr vorne oben) oder rundherum
- Frauen mittleren Alters
- Knorpelschaden nur feiner Streifen neben Labrum
- Dorsocaudale Knorpelläsion/ Verminderung dorsaler GS in Faux-Profil
- Meist Labrumschaden ➔ Ossifikation

Mischformen am häufigsten!

Cam

- Lokalisiert aber meist (vorne oben)
- Junge Männer ab 20 Jahren! (Screening?)
- Knorpelschaden **größer mit Ablösung**

FAI Epidemiologie und Entstehung im Sport

Athletes				
Gerhardt et al[61]	Professional soccer players (US)	95 (75M, 20F)	AP pelvis, frog lateral x-ray	Cam deformity in 68% of male and 50% of female hips; pincer anatomy in 26.7% of male and 10% of female hips
Kapron et al[62]	Collegiate football players (US)	67 (134 hips) (all M)	Supine AP pelvis, frog lateral x-ray	95% with at least one finding of FAI: 72% with an abnormal alpha angle, 61% with crossover sign
Silvis et al[63]	Professional and collegiate hockey players (US)	39 (all M)	MRI	36% incidence of common adductor dysfunction, 56% with acetabular labral tears, 39% prevalence of cam deformity

- 7,3% m; 4,8% w; pos. Impingementtest bei gesunden 19jährigen (n=1170), Korrelation mit Cam-FAI (m) und sportlicher Belastung (Loborie et al. CORR 2012)
- Hohe Sportaktivität während der Heranwachsens korreliert stark mit Auftreten eines CAM-Impingements (Siebenrock et al. CORR 2011)
- Leistungssportler nach FAI-Operation kehren schneller zum Sport zurück als Freizeitsportler, obwohl die Scores ähnlich sind. (Malviya, Villar et al. CORR August 2013)

Femuroacetabuläres Impingement

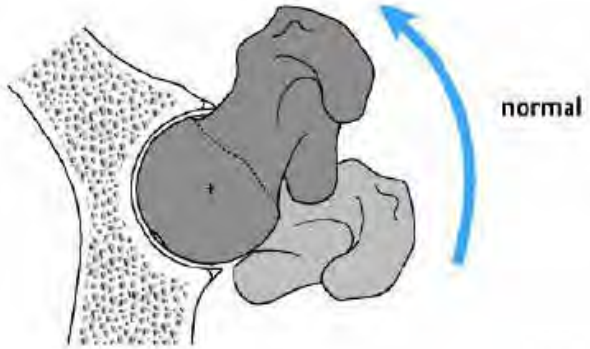

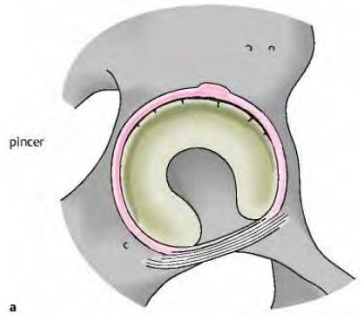

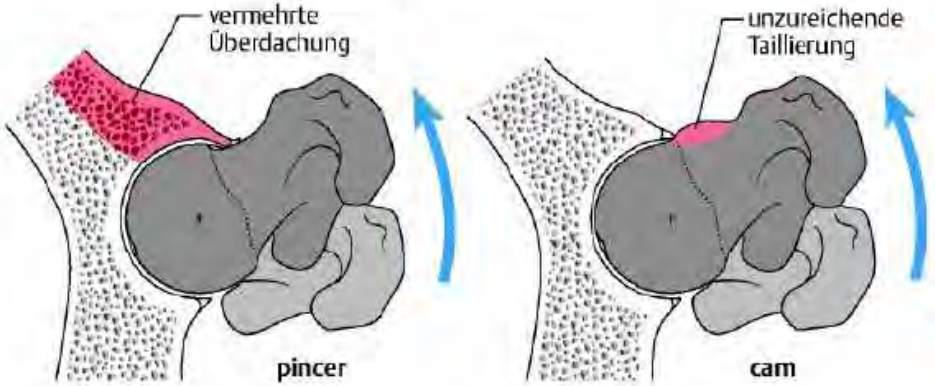

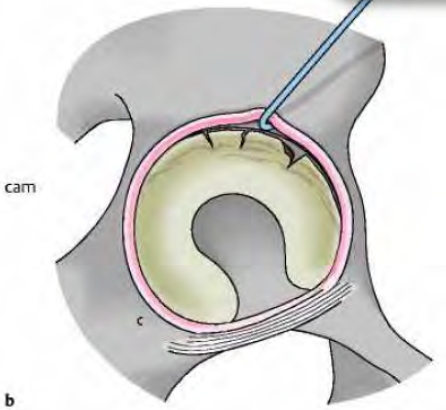

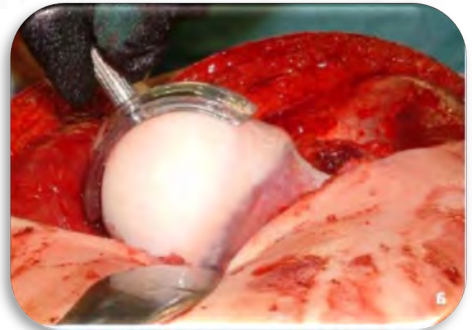

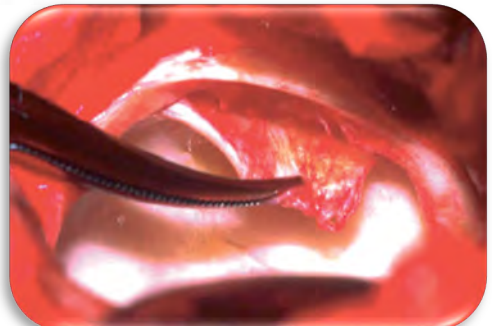

Häufigste Indikationen für die Hüftarthroskopie bei Leistenschmerzen

- **Femuroazetabuläres Impingement (FAI)**
- Labrumläsionen (auch Dysplasie? zur Festlegung des weiteren Procederes)
- Knorpelschäden und **Prä**arthrose
- Freie Gelenkkörper
- Pathologien Lig. Capitis Femoris
- Schleimhautentzündung/-Veränderungen, Plicae, VNS
- Exploration bei liegender Tep (insb. V.a. Infekt!!)
- Psoastendinitis
- Unklare Hüftschmerzen (pos. Probeinfiltration!)
- Z. n. M. Perthes
- Restbeschwerden nach hüftnahen Frakturen

OP-Setup Hüftarthroskopie

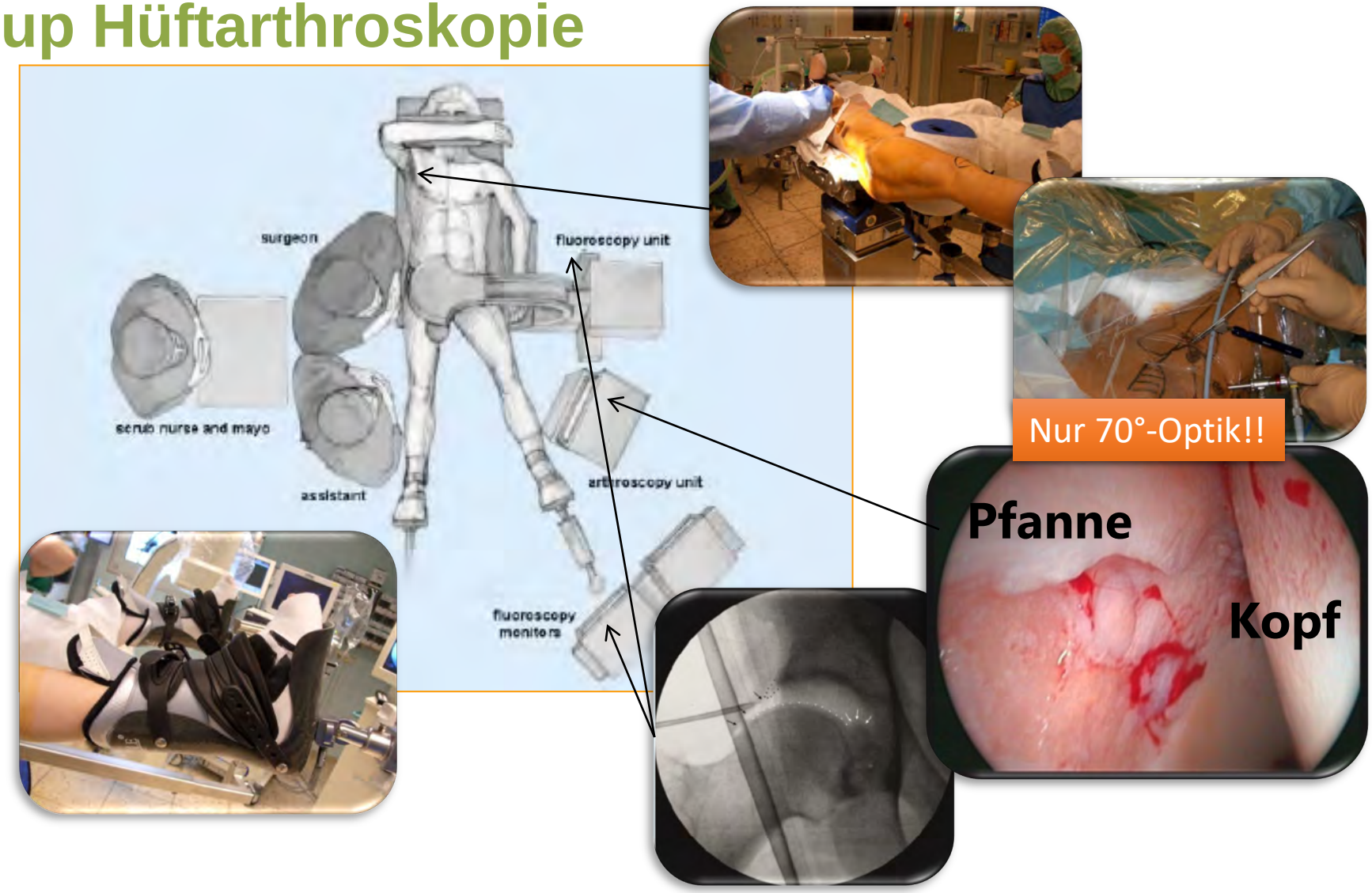

http://www.st-vinzenz-hospital.de/medizinische-fachabteilungen/unfallchirurgie/schwerpunkte/_Hueftgelenksarthroskopie.php

Lagerung

Lagerung

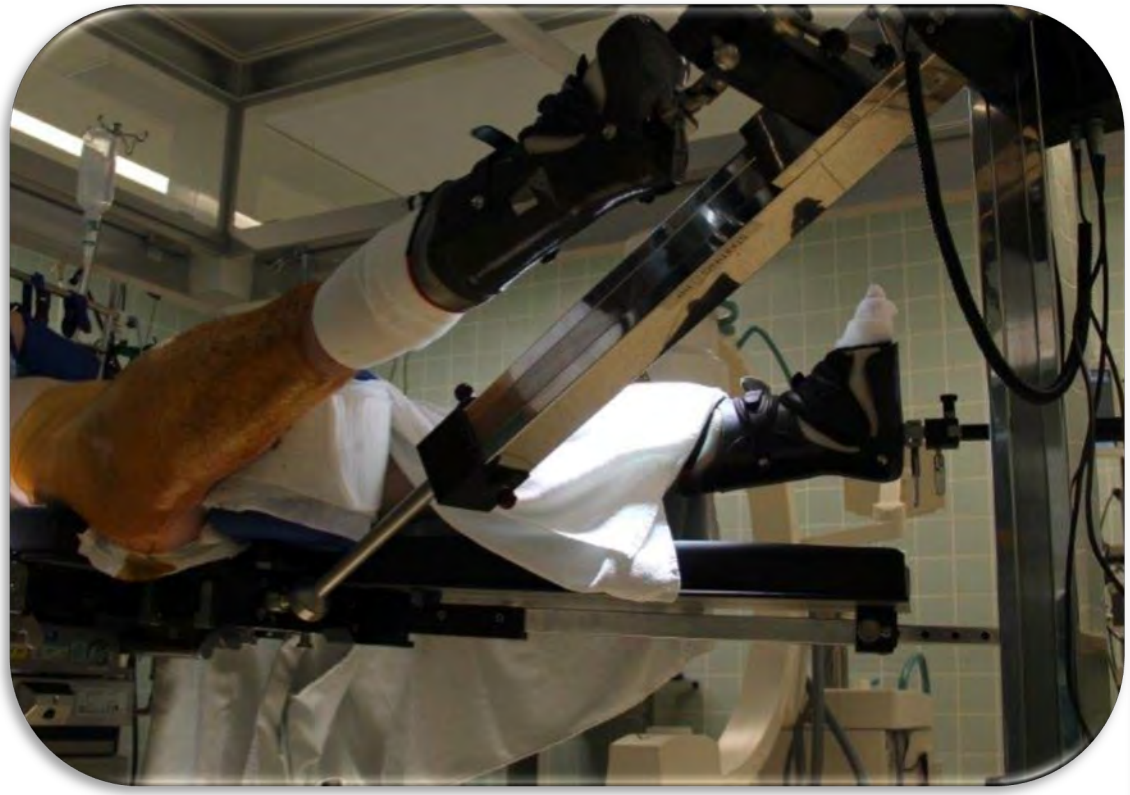

Regionen schwieriger erreichbar

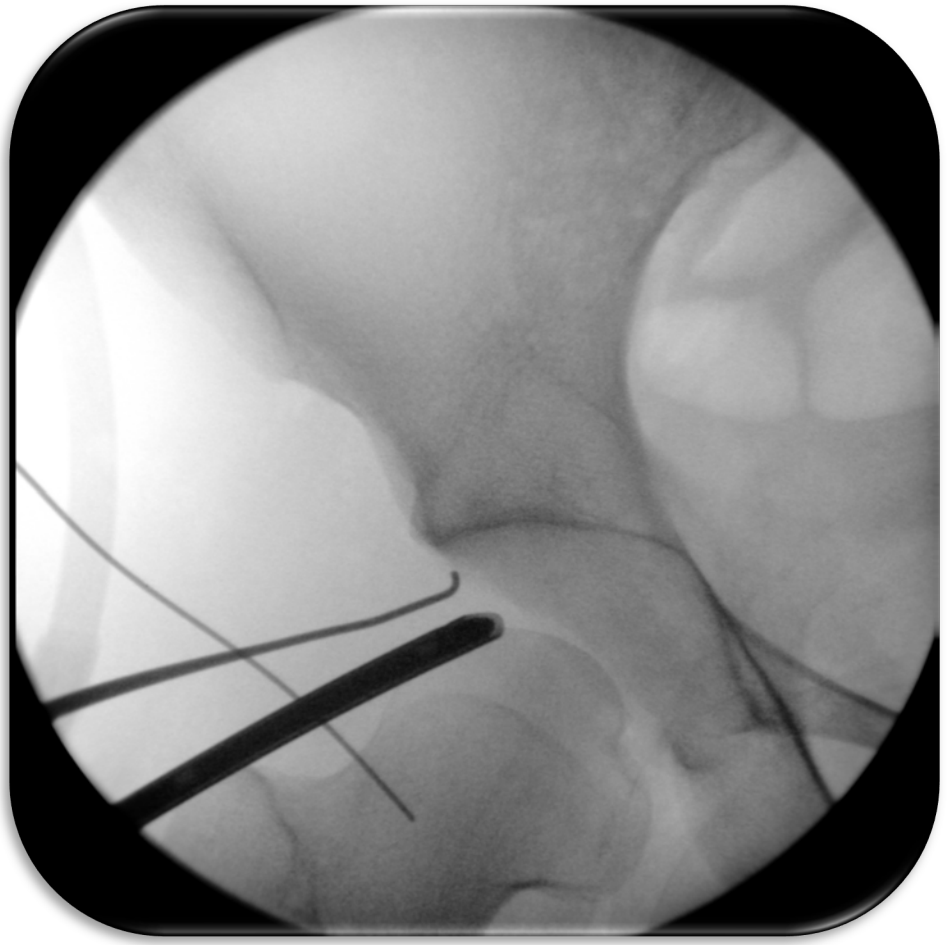

Lagerung

CAM-FAI → Camresektion

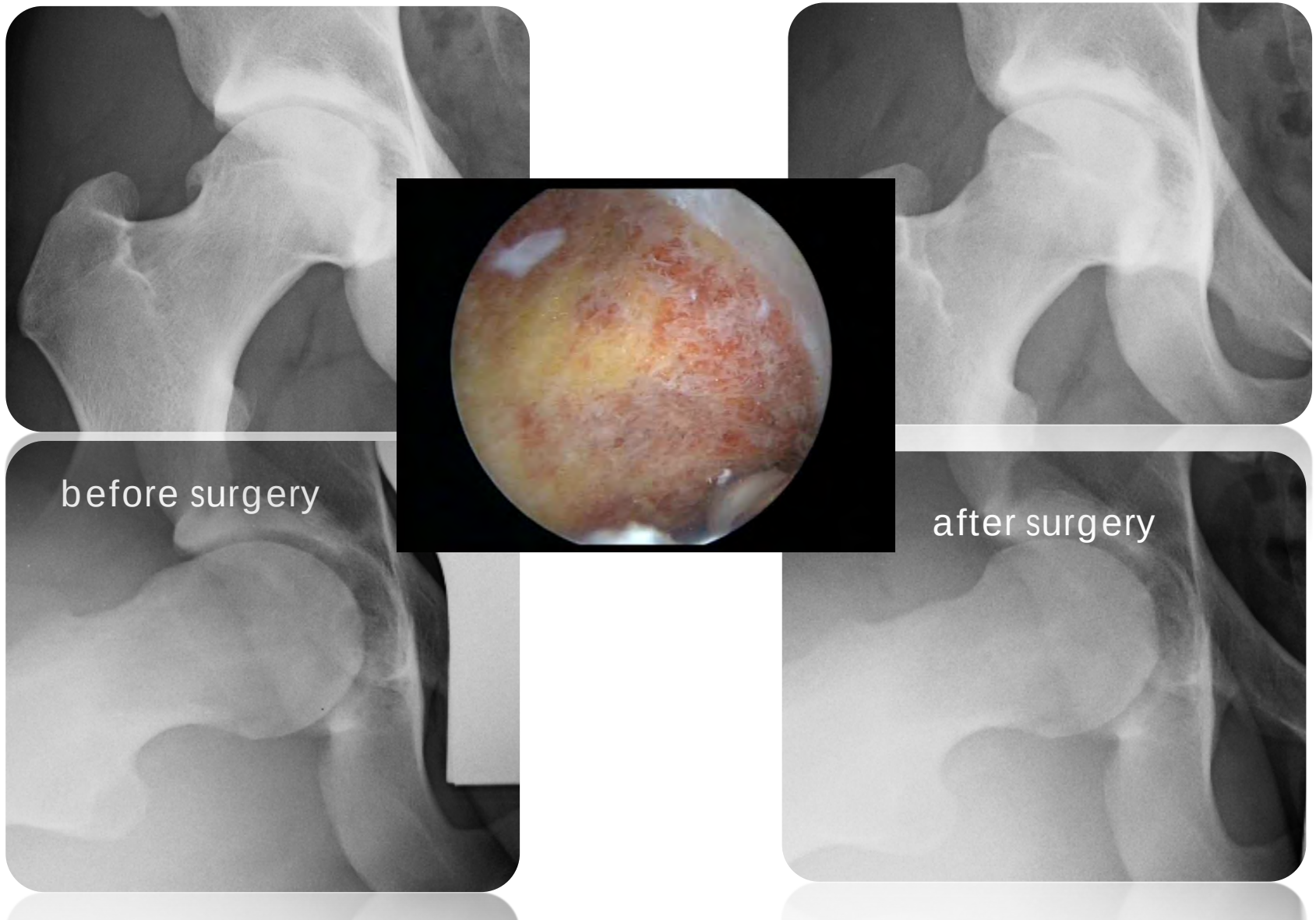

Pincer FAI + Labrumseparation
➔ Pincer-Resektion und Labrumnaht

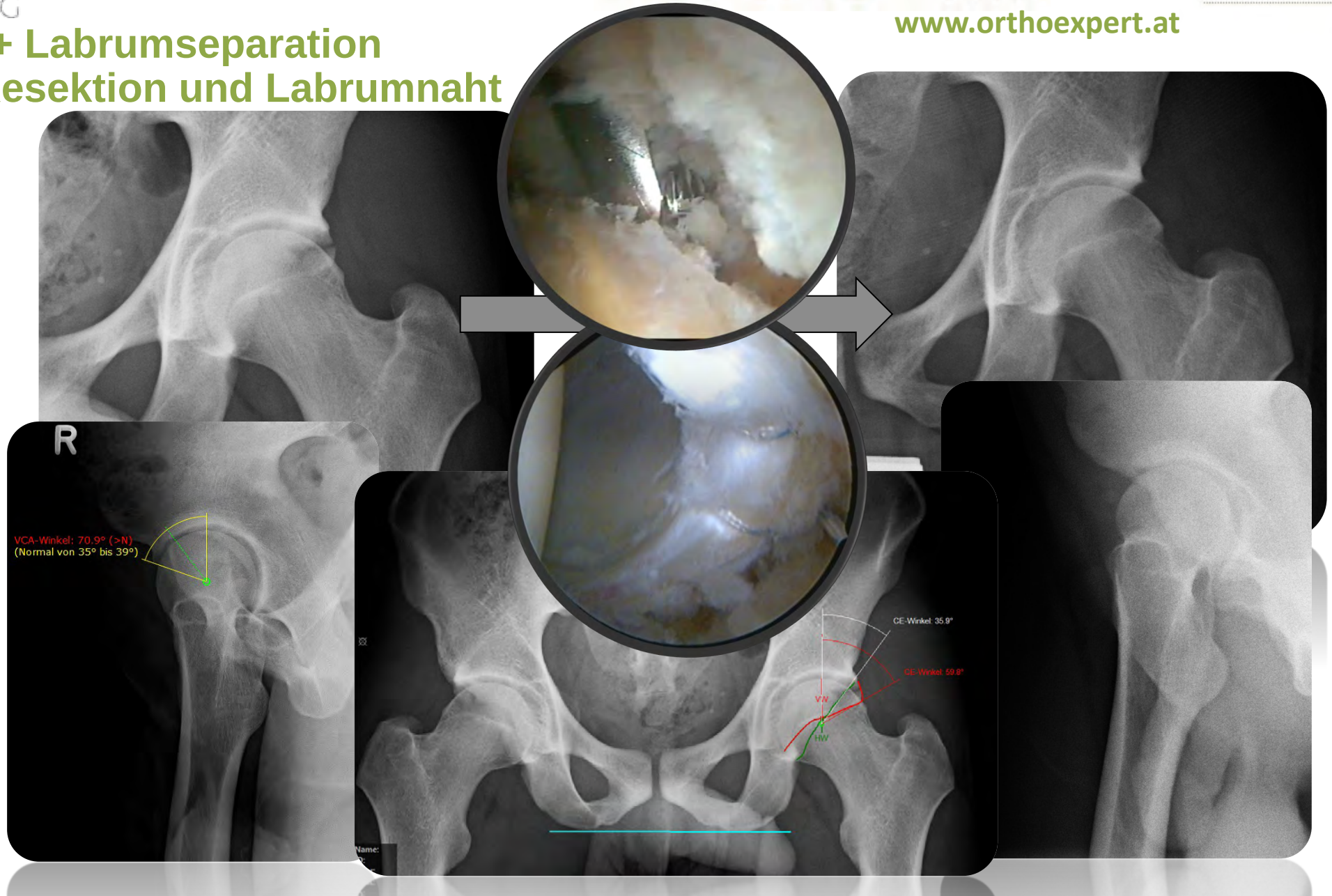

Labrumläsionen – meist sekundär!

- Resektion oder Rekonstruktion ? Innervation v. a. anterolat. ➔ Schmerzen!
- Druckverteilung v.a. bei Dysplasie:
  - Verlust/ Defekt des Labrums führt zu Druckerhöhung des lateralen acetabularen Knorpels und Dezentrierung des Kopfes (Ferguson et. al. 2000)
- Sealing-Effekt (Ferguson et. al. 2003)

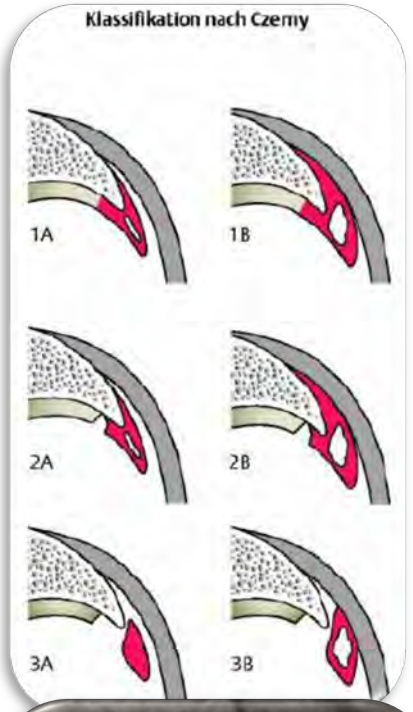

Klinische Relevanz von Labrumläsionen im MRT

The prevalence of acetabular labral tears and associated pathology in a young asymptomatic population

1.A. J. J. Lee, MBChB, PgradDipSurgAnat (Dist), Orthopaedic Trainee1 ;
2.P. Armour, MSc, FRACS, Orthopaedic Surgeon1;
3.D. Thind, MBBS, MSc, Anaesthetic Trainee2;
4.M. H. Coates, FRANZCR, Radiologist3; and
5.A. C. L. Kang, FRANZCR, Radiologist3
+ Author Affiliations
1.[1]Christchurch Hospital, Private Bag 4710, Christchurch 8140, New Zealand.
2.[2]Dunedin Hospital , Private Bag 1921, Dunedin 9054, New Zealand.
3.[3]Christchurch Radiology Group, PO Box 130-000, Christchurch 8141, New Zealand.
1.Correspondence should be sent to Dr A. J. J. Lee; e-mail: jabel_@hotmail.com

Abstract

Acetabular labral tears and associated intra-articular pathology of the hip have been recognised as a source of symptoms. However, it is now appreciated that there is a relatively high prevalence of asymptomatic labral tears. In this study, 70 young asymptomatic adult volunteers with a mean age of 26 years (19 to 41) were recruited and underwent three tesla non-arthrographic MR scans. There were 47 women (67.1%) and 23 men (32.9%).

Labral tears were found in 27 volunteers (38.6%); these were an isolated finding in 16 (22.9%) and were associated with other intra-articular pathology in the remaining 11 (15.7%) volunteers. Furthermore, five (7.1%) had intra-articular pathology without an associated labral tear.

Given the high prevalence of labral pathology in the asymptomatic population, it is important to confirm that a patient's symptoms are due to the demonstrated abnormalities when considering surgery.

Cite this article: *Bone Joint J* 2015;97-B:623–7.

Labrumresektion oder Labrumerhalt?

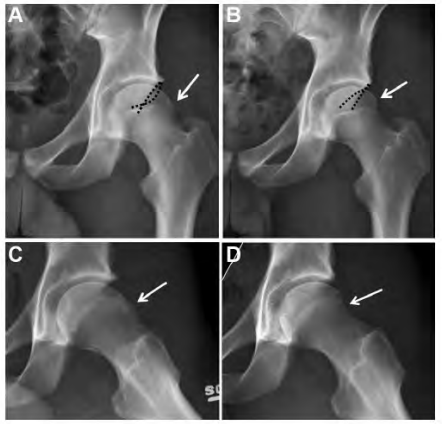

Figure 1. Anteroposterior (AP) pelvis of the left hip in a 21-year-old collegiate hockey player with mixed pincer- and cam-type morphological characteristics. (A) Preoperative AP radiograph reveals acetabular retroversion (dashed curved line) and cam-type femoroacetabular impingement (FAI) (white arrow). (B) Postoperative AP radiograph reveals appropriate arthroscopic rim resection with an anteverted acetabulum (dashed curved line) and improved head-neck offset (white arrow). (C) Preoperative lateral radiograph reveals cam-type FAI (white arrow), and postoperative lateral radiograph (D) reveals improved head-neck offset after arthroscopic femoral resection osteoplasty.

Arthroscopic Debridement Versus Refixation of the Acetabular Labrum Associated With Femoroacetabular Impingement: Mean 3.5-Year Follow-up

Christopher M. Larson, M. Russell Giveans and Rebecca M. Stone

Am J Sports Med 2012 40: 1015 originally published online February 3, 2012
DOI: 10.1177/0363546511434578

The online version of this article can be found at:
http://ajs.sagepub.com/content/40/5/1015

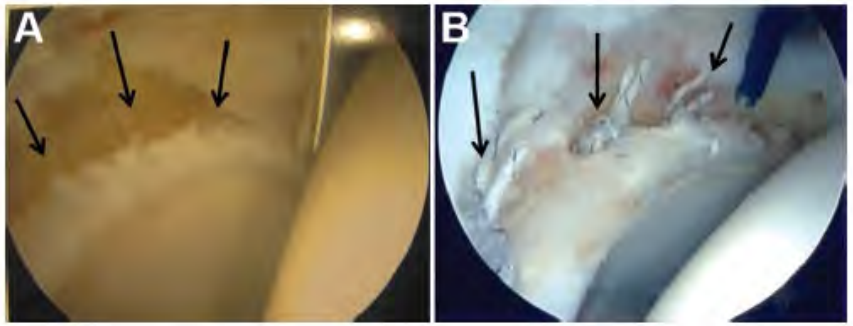

Figure 2. (A) Intraoperative image of the right hip after focal labral excision and arthroscopic rim resection (arrows) for pincer-type femoroacetabular impingement (FAI) (group 1). (B) Intraoperative image of the right hip after labral takedown, rim resection, and labral refixation (arrows) for pincer-type FAI (group 2).

Conclusion: Although other factors may have influenced these results, labral refixation compared with an earlier cohort of focal labral excision/debridement resulted in better HHS, SF-12, and VAS pain outcomes and a greater percentage of good to excellent results at a mean 3.5-year follow-up.

Technik Pincerkorrektur mit Labrumrefixation

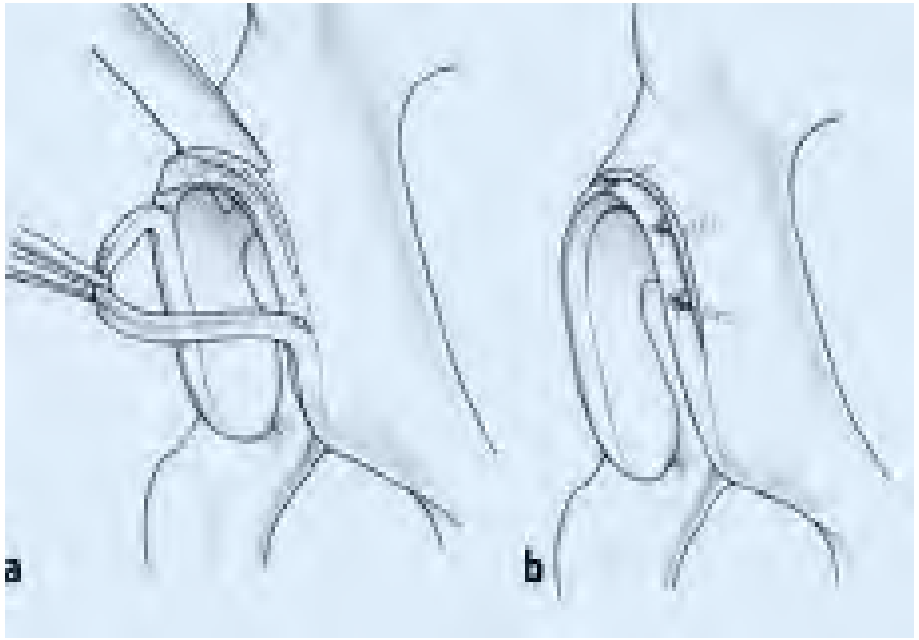

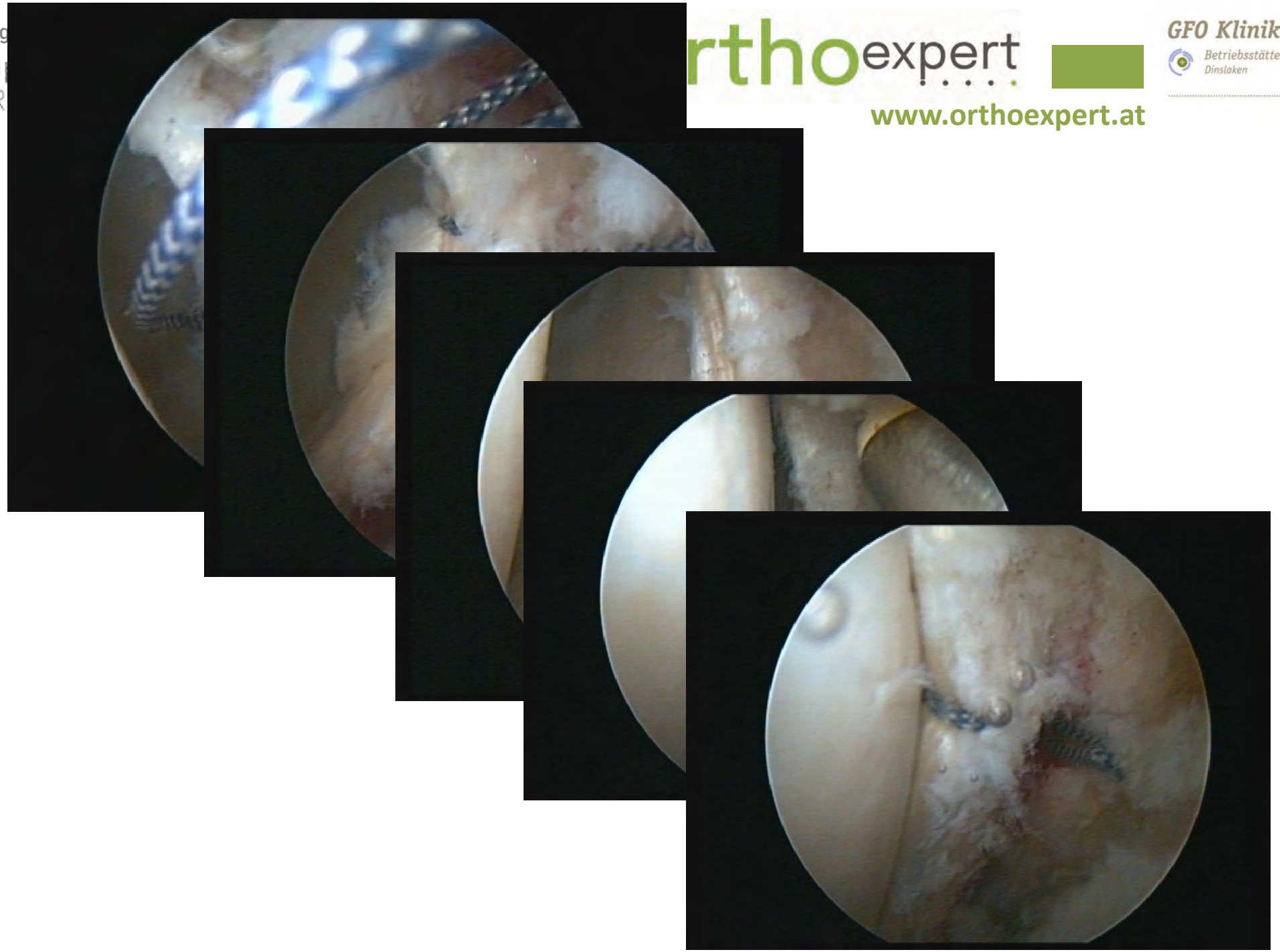

Knorpelbehandlung lokalisierter Defekte an der Hüfte

- Wenig und kurzfristige Daten über Effektivität von Knorpelbehandlungen am Hüftgelenk.
- Im Vgl. z. Knie:
  - Kugelgelenk weniger Komplex
  - Entlastung nicht möglich!
  - Knorpelflächen deutlich kleiner
  - Knorpelbeschaffenheit unterschiedlich

  ➔Transfer Kenntnisse Knie zu Hüfte schwierig!
- Kontrollierte Anwendung empfohlen ➔ Eingabe ins Knorpelregister DGOU

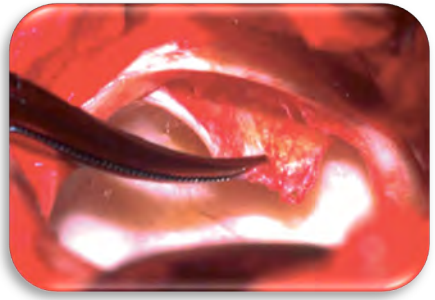

Knorpelläsionen beim FAI

Cam

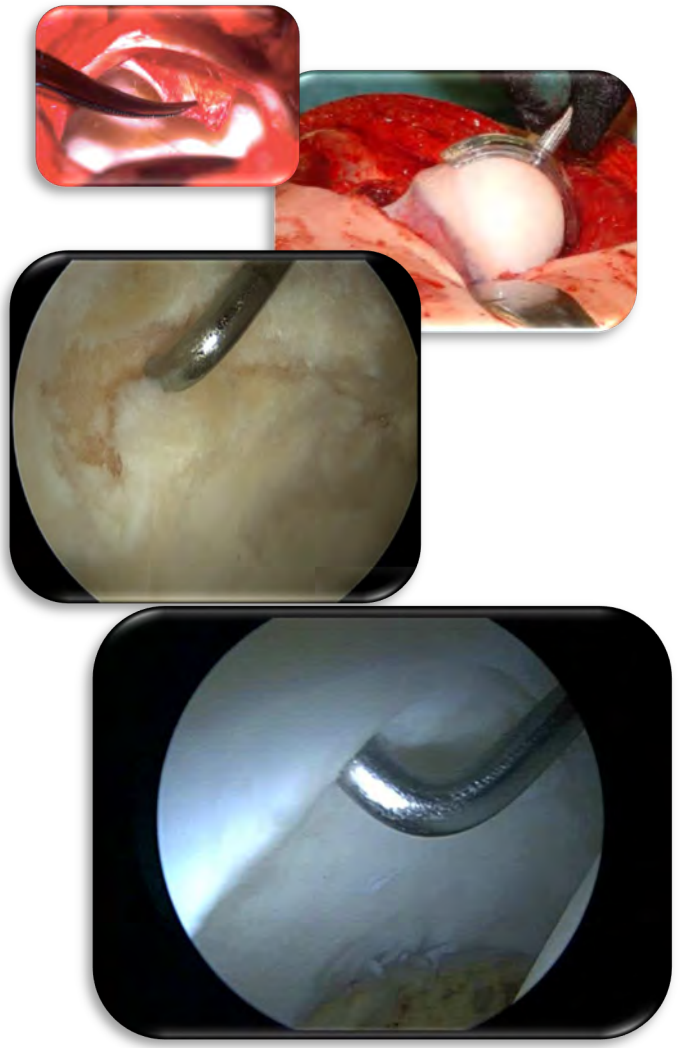

mixed

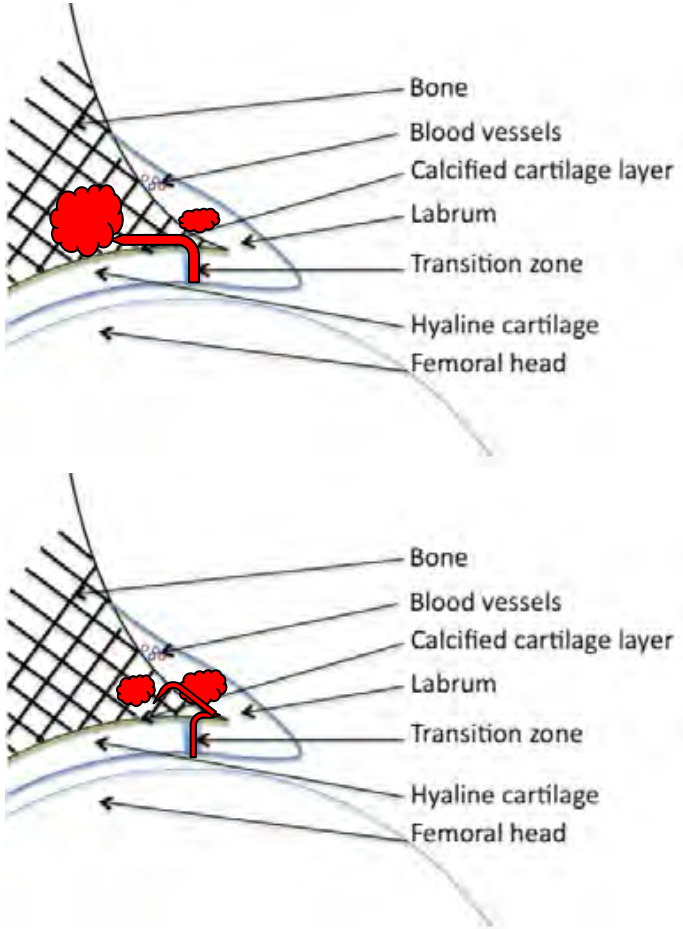

Pincer

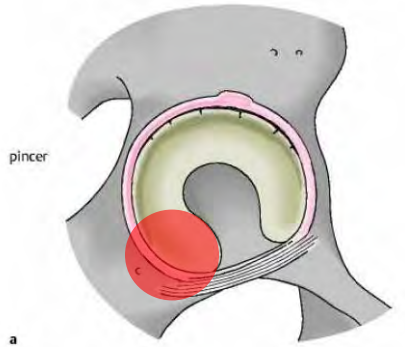

© R. Field

Debridement

Mikrofrakturierung

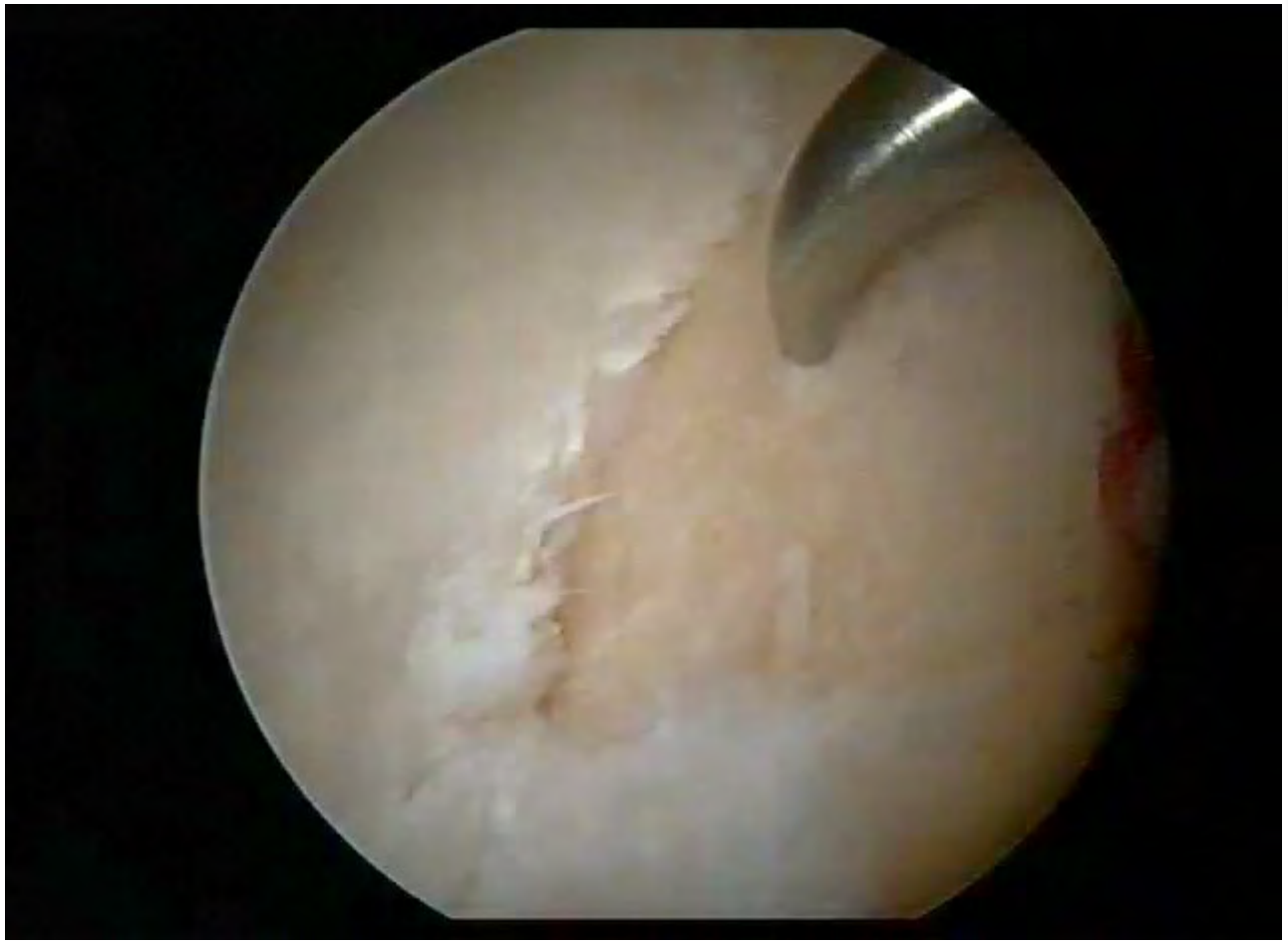

Abrasion

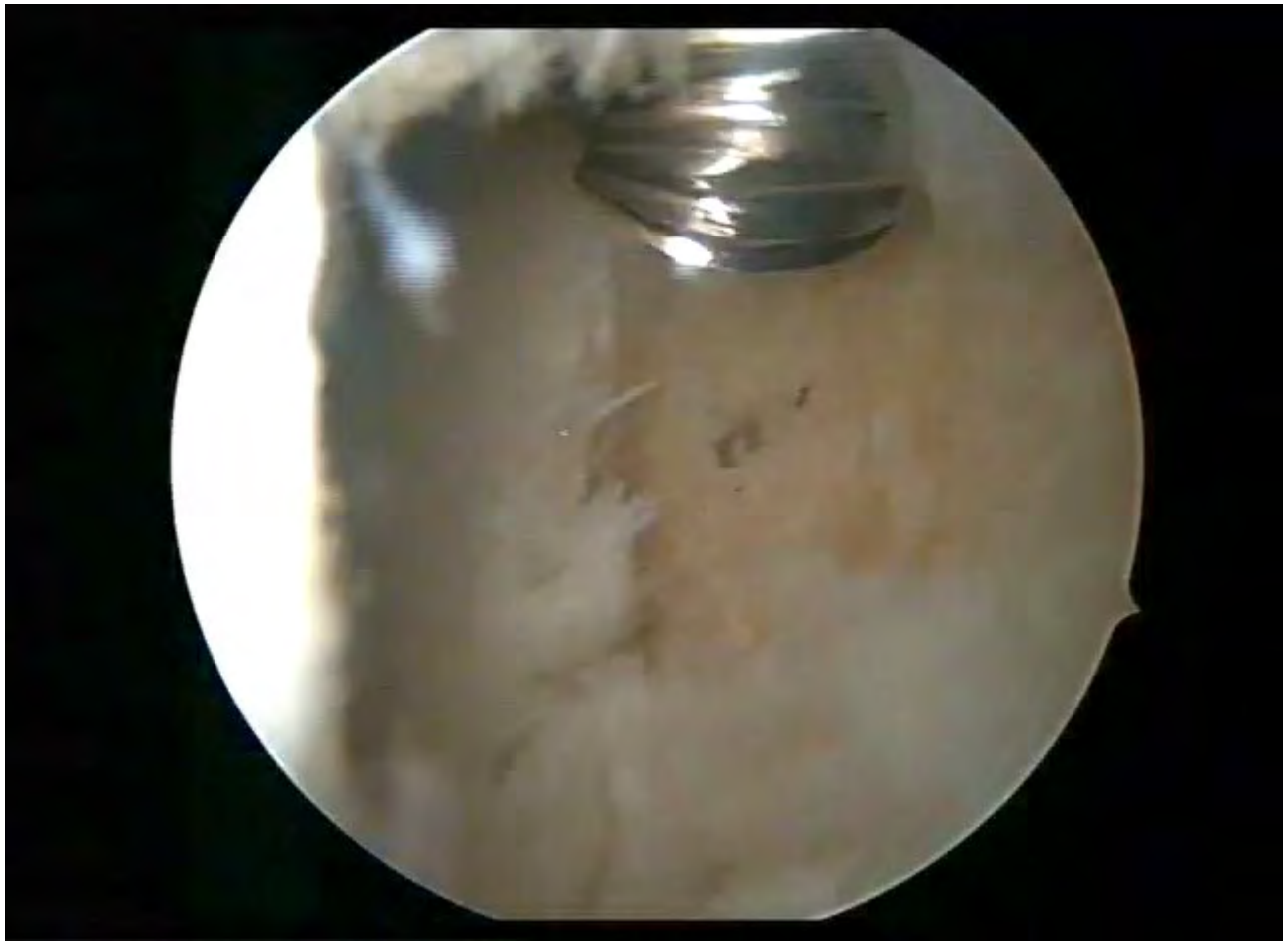

AMIC an der Hüfte

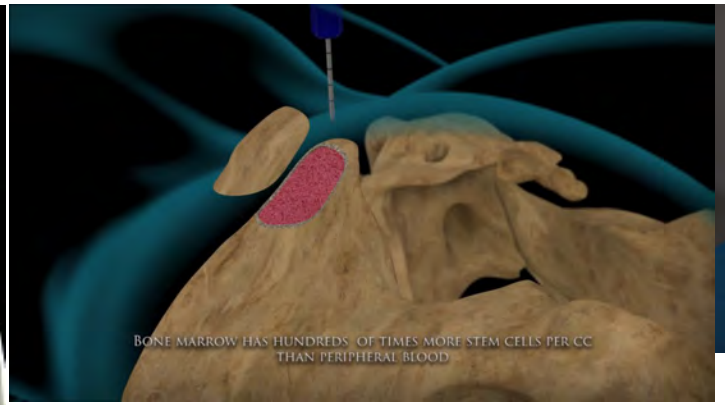

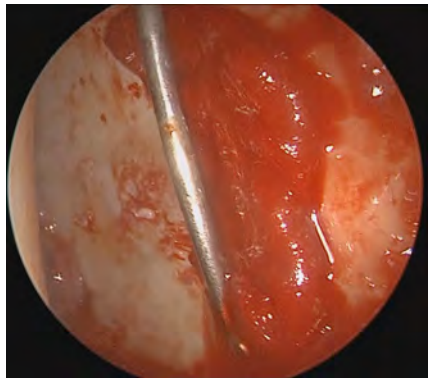

Courtesy: Dr. Wolfram Steens

Bone Joint J. 2015 May;97-B(5):628-35. doi: 10.1302/0301-620X.97B5.35076.

Sustained five-year benefit of autologous matrix-induced chondrogenesis for femoral acetabular impingement-induced chondral lesions compared with microfracture treatment.

Fontana A[1], de Girolamo L[2].

Muscles Ligaments Tendons J. 2016 Dec 21;6(3):367-371. doi: 10.11138/mltj/2016.6.3.367. eCollection 2016 Jul-Sep.

Autologous Membrane Induced Chondrogenesis (AMIC) for the treatment of acetabular chondral defect.

Fontana A[1].

Knochenmarkaspirat…) Marrow Cellution ®

Stammzellrecruiting durch Bump-Trimming?

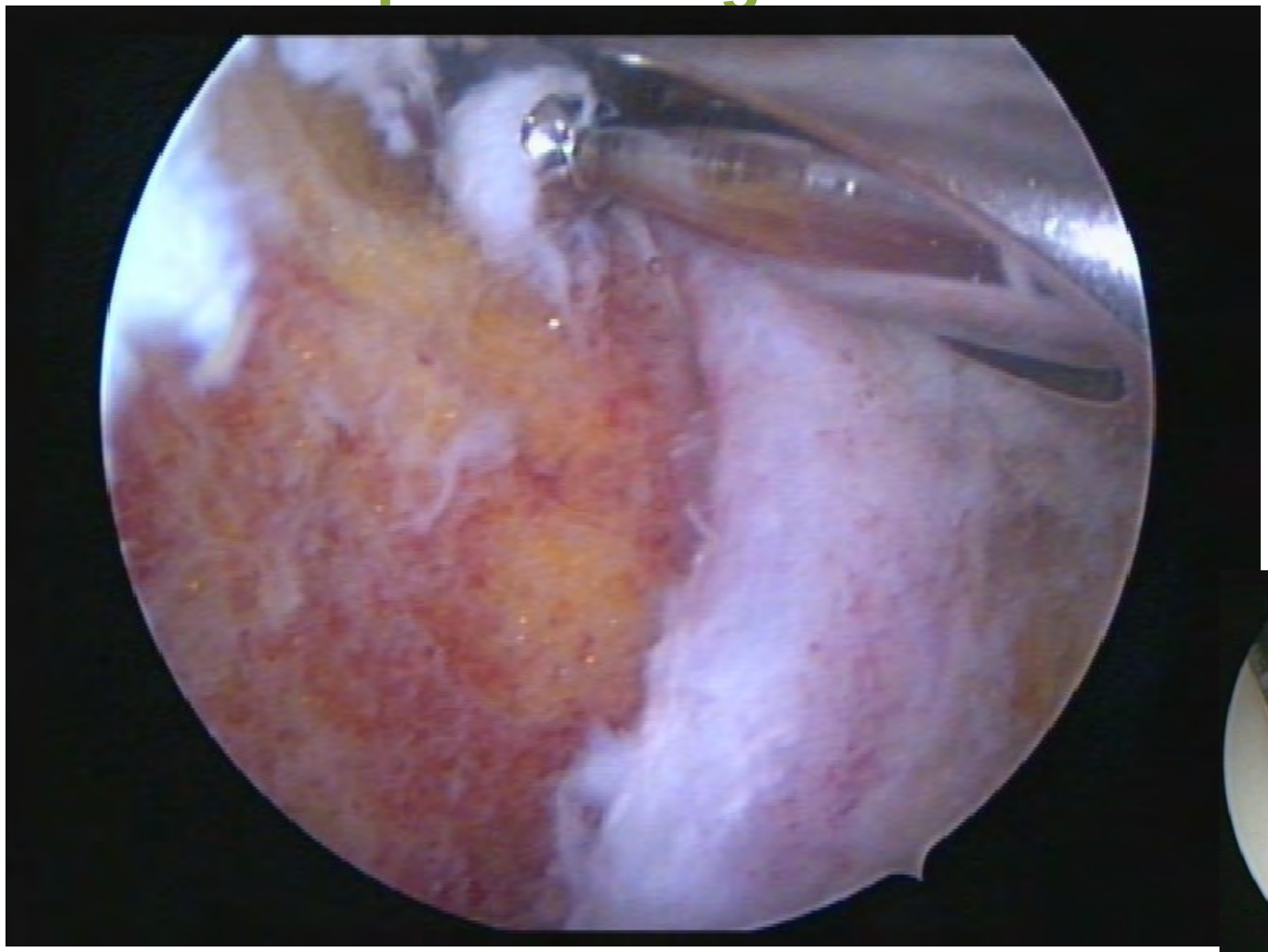

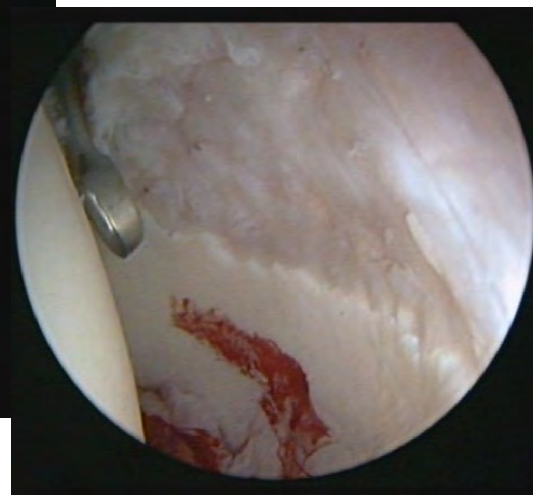

MACT

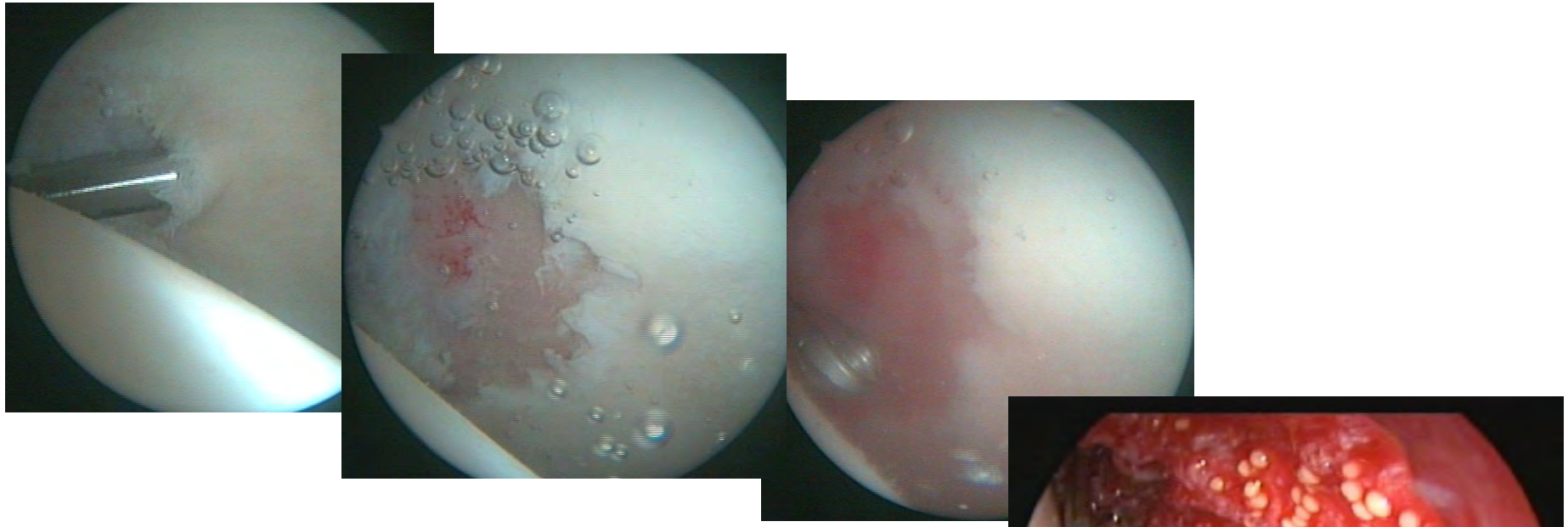

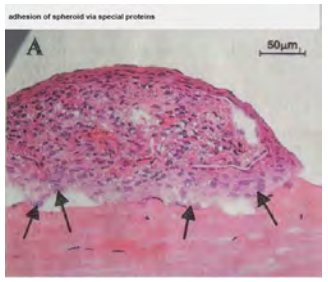

Hüft-ASK bei Coxarthrose ?

Borderline indications

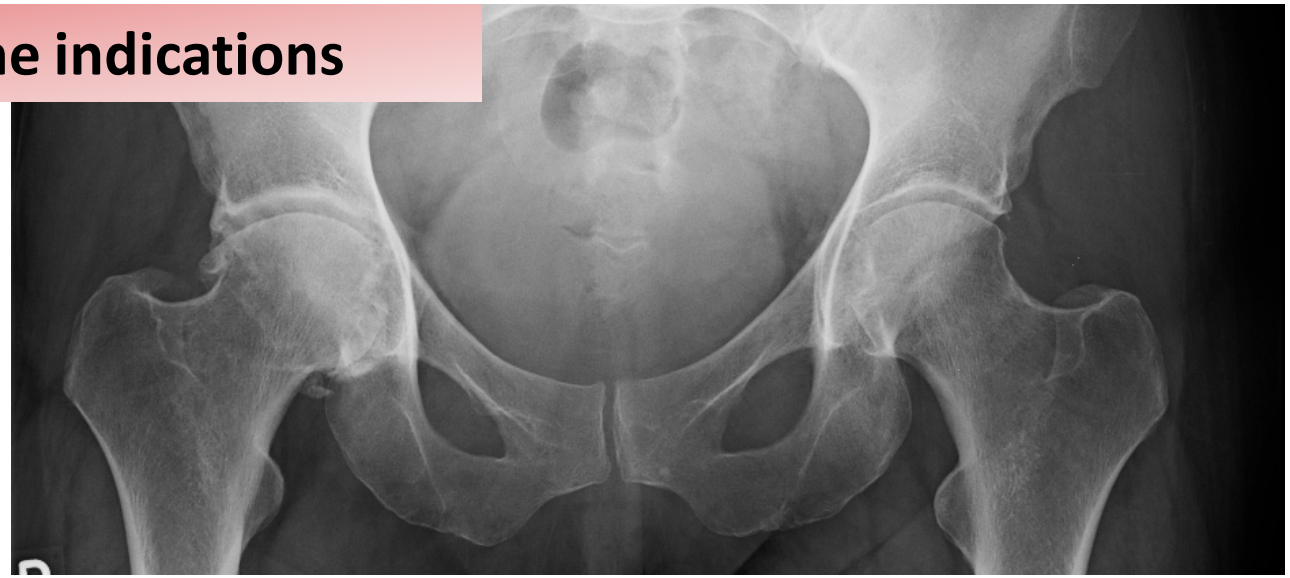

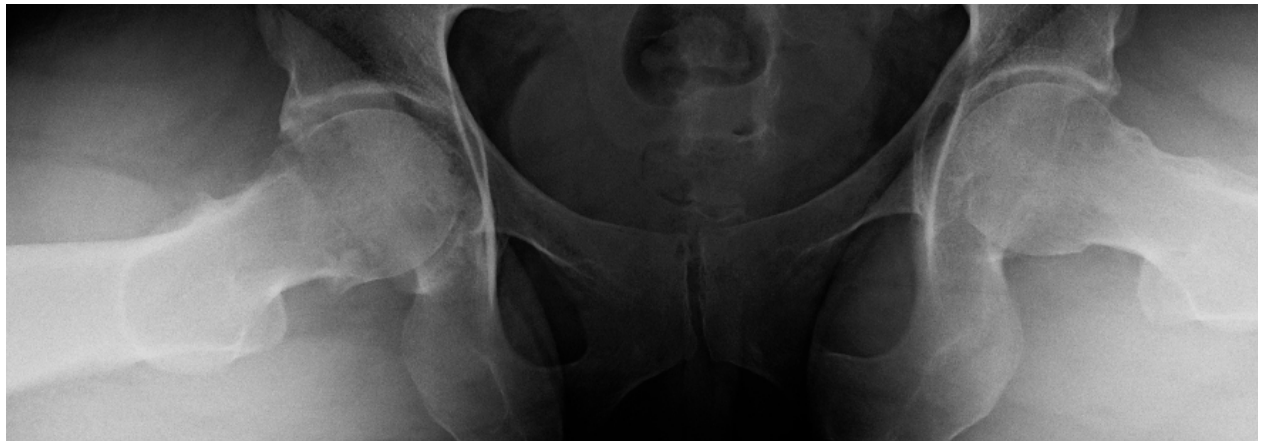

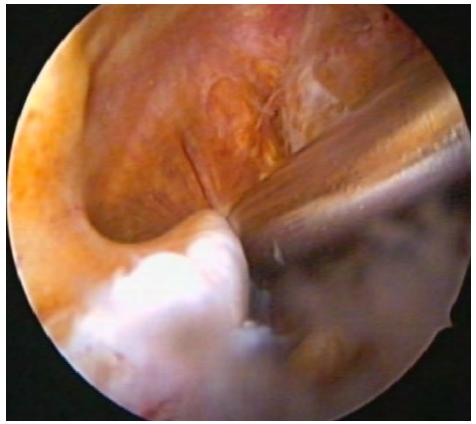

Borderline indications

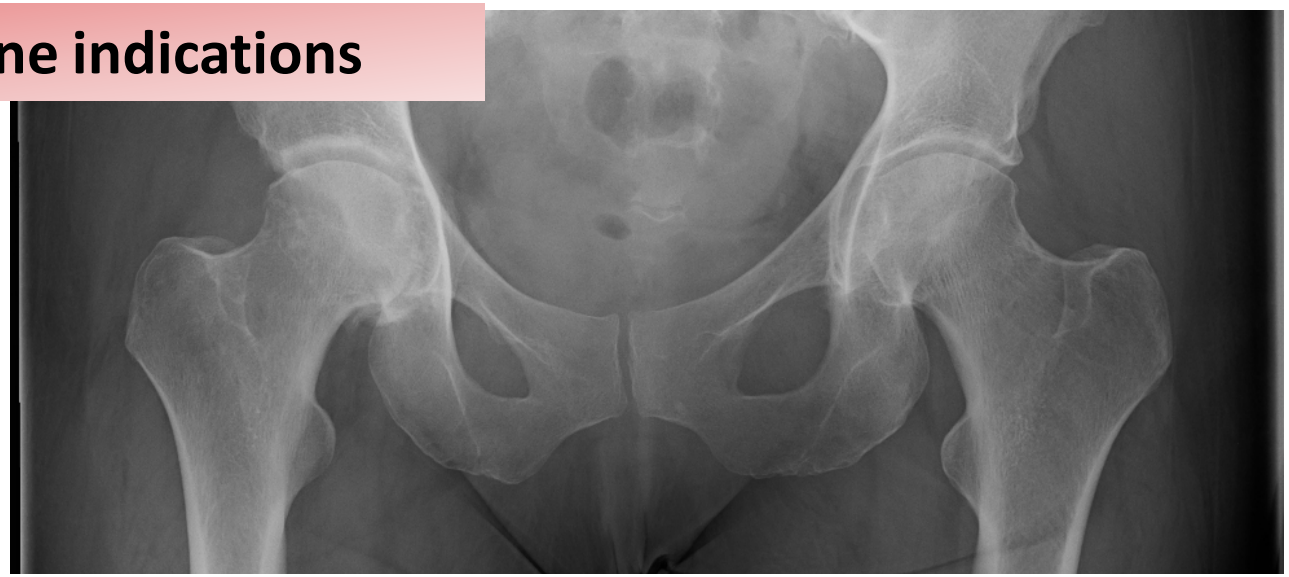

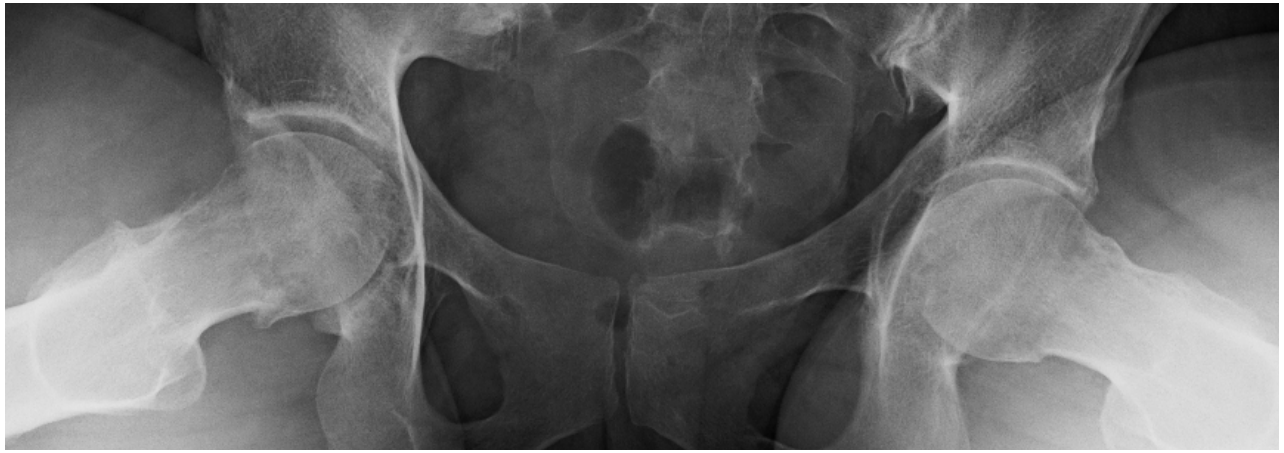

post

Hüft-ASK bei Coxarthrose

Fazit:

- Indikation bei GS> 2-3mm nach ausführlicher Aufklärung bei jungen Patienten **und** begleitender FAI-Deformität oft gegeben!
- Nachbehandlung/Physiotherapie wichtig.
- Indikationsstellung im vgl. zu anderen Verfahren (chir. Hüftluxation etc.) erleichtert
- Bei jungen Patienten meist keine Alternativen.
- **Aber: Keine echte Alternative zur H-Tep!**
- Patienten müssen gut aufgeklärt werden (Beschwerden werden nicht ganz verschwinden, „Versuch“, möglicherweise keine Darstellung des zentralen Kompartiments möglich…)
- **Aber!** ➔ Studiendaten: Ausmaß der Arthrose bestimmt das Outcome, (schlechtere und nur kurzfristige Ergebnisse)

Freie Gelenkkörper

- Freie Gelenkkörper:
  - Evtl. nicht alle zugänglich
    z.B. bei Präarthrose
  - Aufklärung! offene Resektion erwägen!

Lig cap. Femoris/Plicae, Foveales impingement

- Lig. Cap. Femoris:
  - Funktion unklar (Kreuzband der Hüfte?)
  - Impingement häufig bei Borderline Dysplasie
  - Synovialpathologien

  ➔ Resektion

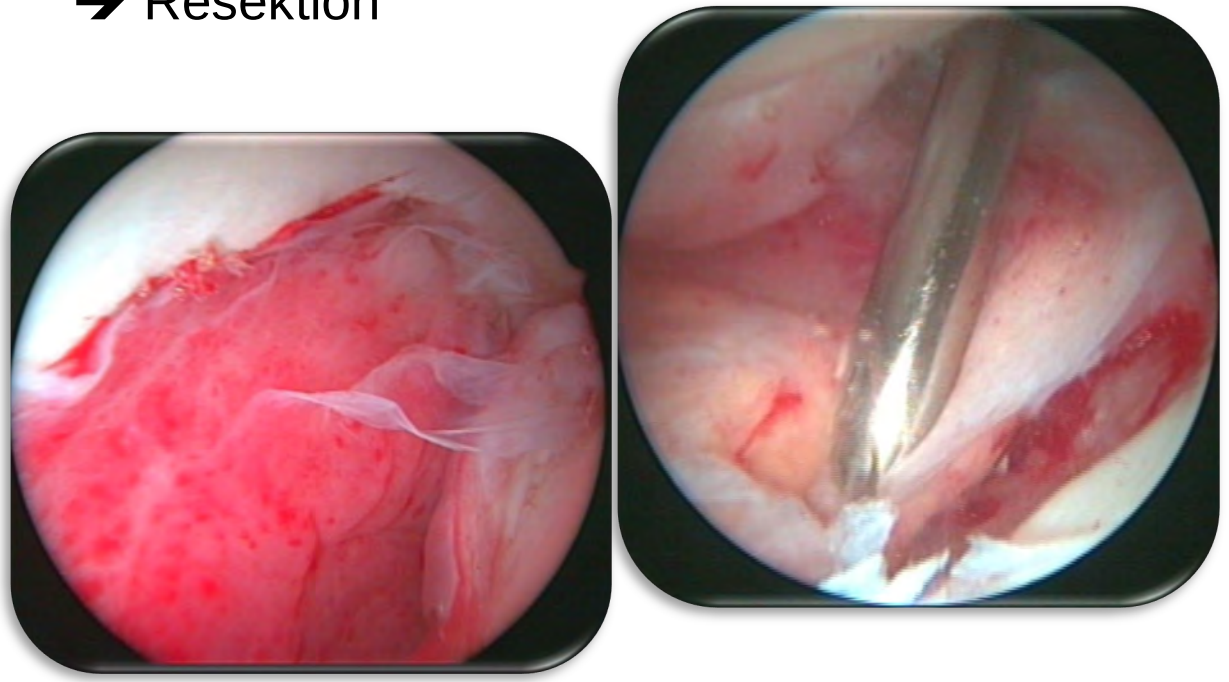

Synoviale Pathologien

- Chondromatose
- PVNS
- Synovialitis /Rheuma
- Plicae

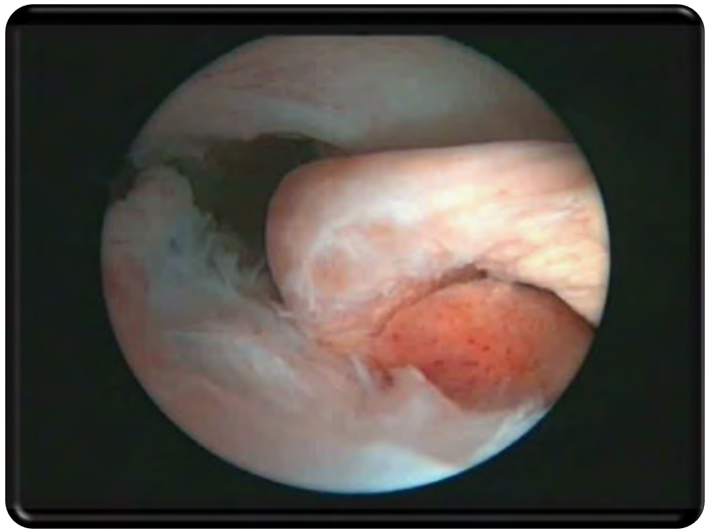

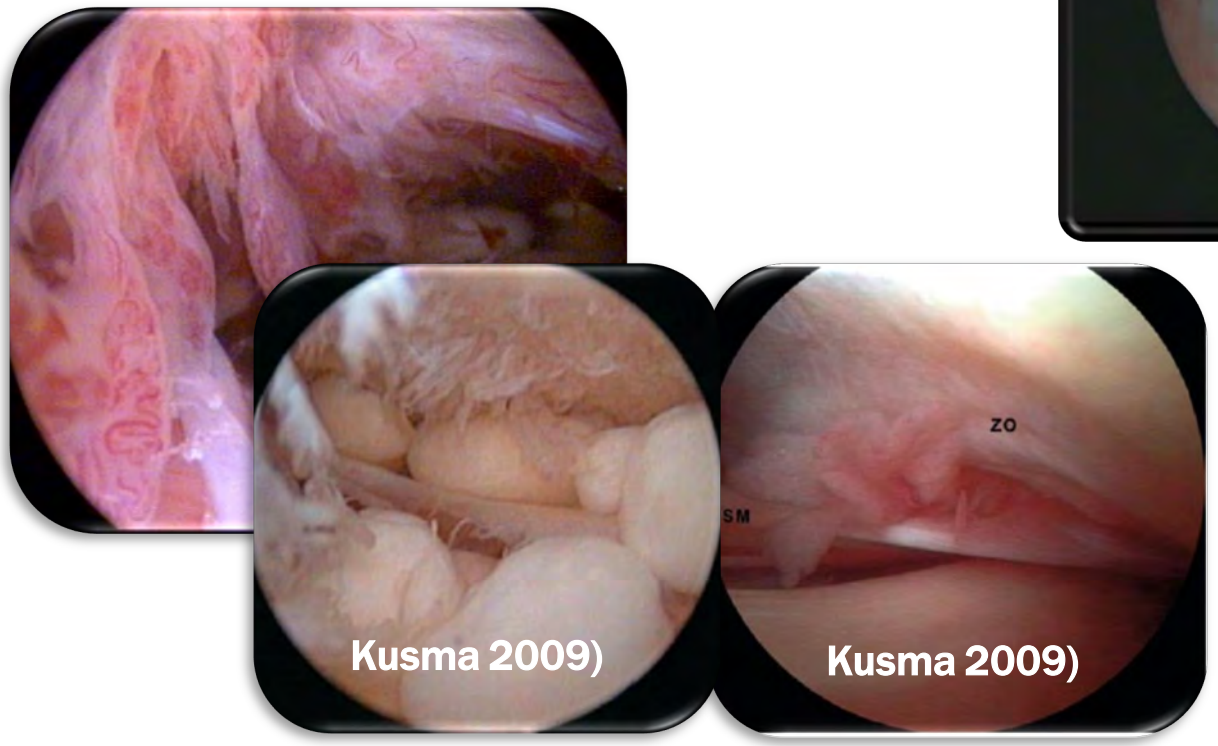

Hüft-ASK bei einliegender TEP

- Psoasimpingement,
- Unklare Schmerzen
- V.a. Infekt➔ Probebiopsie

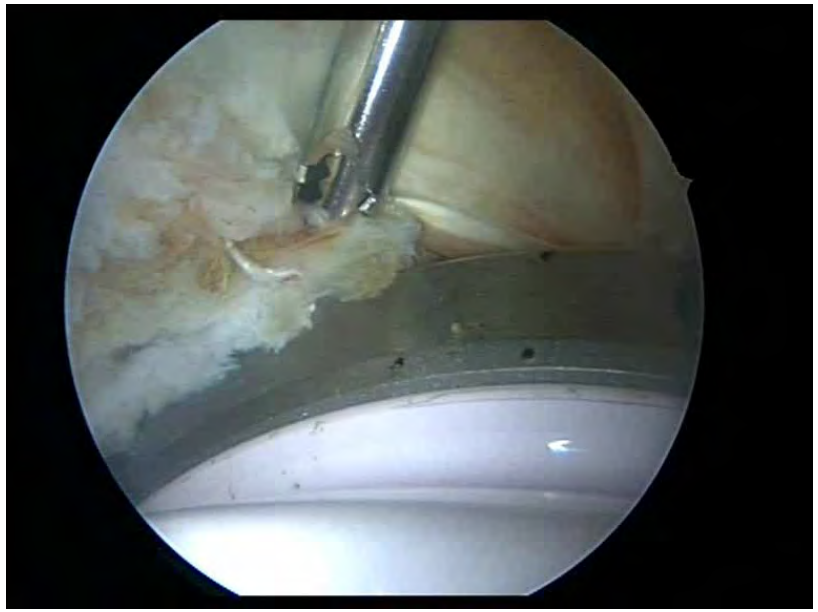

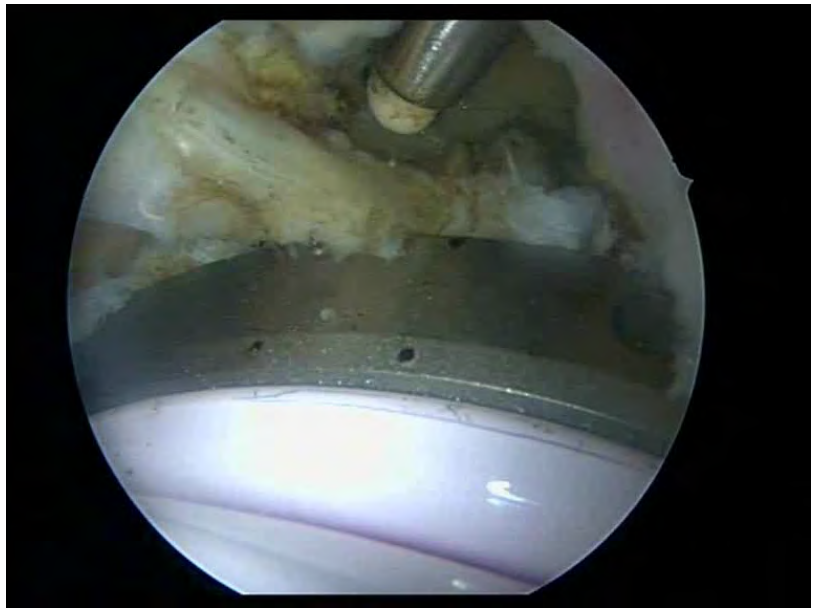

Femorale Maltorsion

- Intraartikuläres Impingement
  Siebenrock 2013 CORR
- Retrotorsion erhöht Gelenkdruck und begünstigt FAI
  ähnlich „pincer“-Typ
  Satpathy 2015 J Hip Pres Surg
- Schlechtere Ergebnisse nach ASK bei FAI und Antetorsion <5°
  Fabricant 2016 J Bone Joint Surg Am
- Extraartikuläres Impingement und ischiofemorales Impingement
  Siebenrock 2013 CORR, Gomez-Hoyos 2016 Arthroscopy, ...
- Vermehrte Antetorsion ➔ anteromediale Labrumschäden
  Ejnisman 2013 Orthopedics
- Instabilität
  Tibor 2013 CORR, Clohisy 2009 CORR, Fabricant 2012 Arthroscopy
- 51% der „Hüftpatienten“ mit pathologischer Femurtorsion (>25°, <10°)
  Tannast 2016 AGA

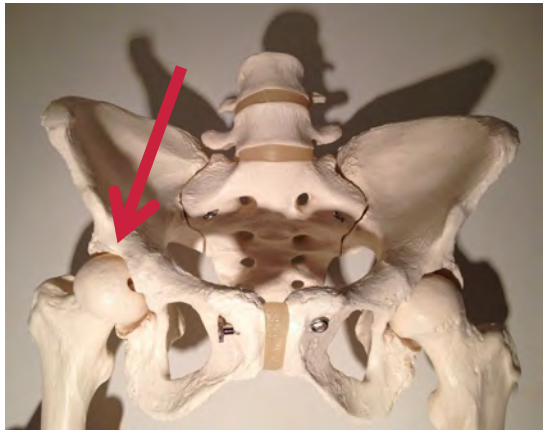

Maltorsion erkennen?
➔ Rotation Hüfte

Chadayammuri 2016 JBJS Am

Dependent Variable	Femoral Torsion† <10° (N = 170)	10°-20° (N = 120)	>20° (N = 152)	P Value
IR at 90° hip flexion *(deg)*	9.4 ± 8.8	15.7 ± 10.8	22.4 ± 12.9	<0.001†
IR at neutral hip position *(deg)*	24.8 ± 12.5	30.9 ± 11.8	40.7 ± 14.8	<0.001†
ER at 90° hip flexion *(deg)*	48.1 ± 9.1	47.8 ± 8.9	45.5 ± 8.2	0.022†
ER at neutral hip position *(deg)*	28.6 ± 11.7	26.4 ± 10.4	22.7 ± 11.8	<0.001†
Abduction *(deg)*	42.8 ± 7.3	43.3 ± 7.4	43.8 ± 6.6	0.485
Flexion *(deg)*	108.8 ± 11.5	110.3 ± 14.3	111.4 ± 15.5	0.240

Femurtorsionsmessung im MRT/CT

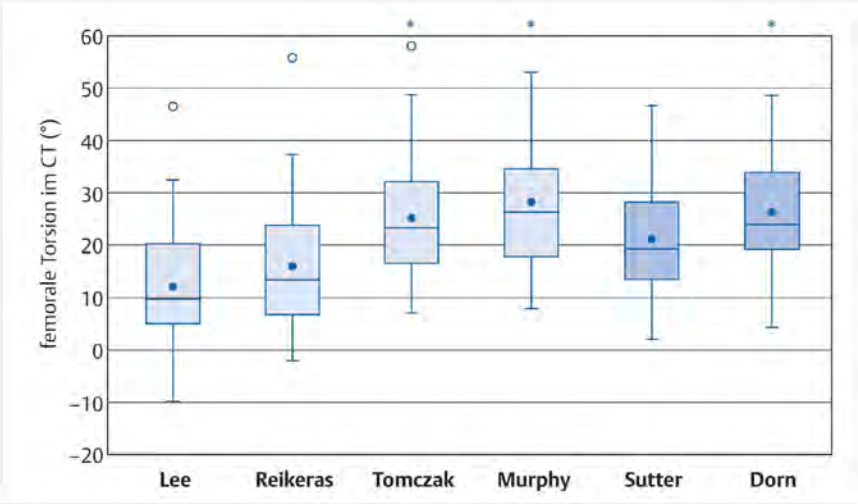

Je caudaler der Referenzpunkt für die Definition der Schenkelhalsachse gewählt wird, desto größer fällt die Messung der Torsion aus.
Die Methoden von Tomczak, Murphy und Dorn (*) zeigen signifikant erhöhte Werte für die Torsion verglichen mit den Methoden nach
Lee, Reikeras und Sutter. Die Torsion wird unterschiedlich auf rein axialen (heller „box-plot“) oder auf schrägen („axial oblique“;
dunkler „box-plot“) Schnitten bestimmt.

Dinslaken Standard

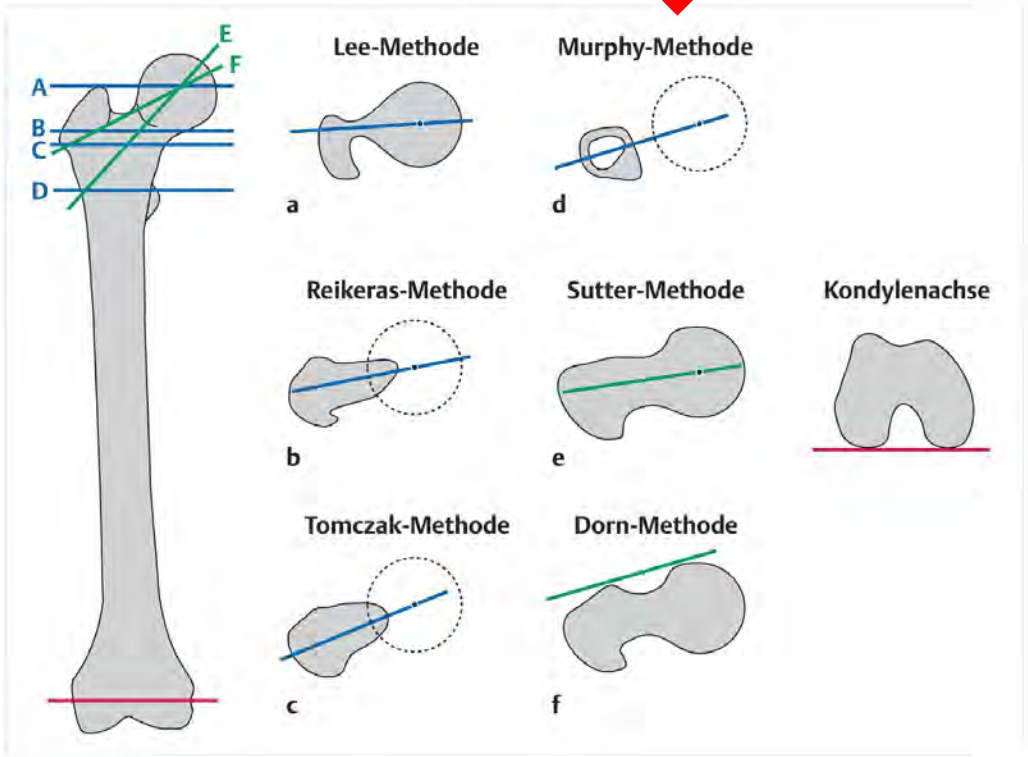

Bildlegende

Bild im Kontext

Quelle: Steppacher S,Lerch T,Schmaranzer F et al. Femorale Rotationspathologien. In: Sobau C,Möckel G,Gollwitzer H, Hrsg. Hüftarthroskopie. 1. Auflage. Stuttgart: Thieme; 2018. doi:10.1055/b-005-145259

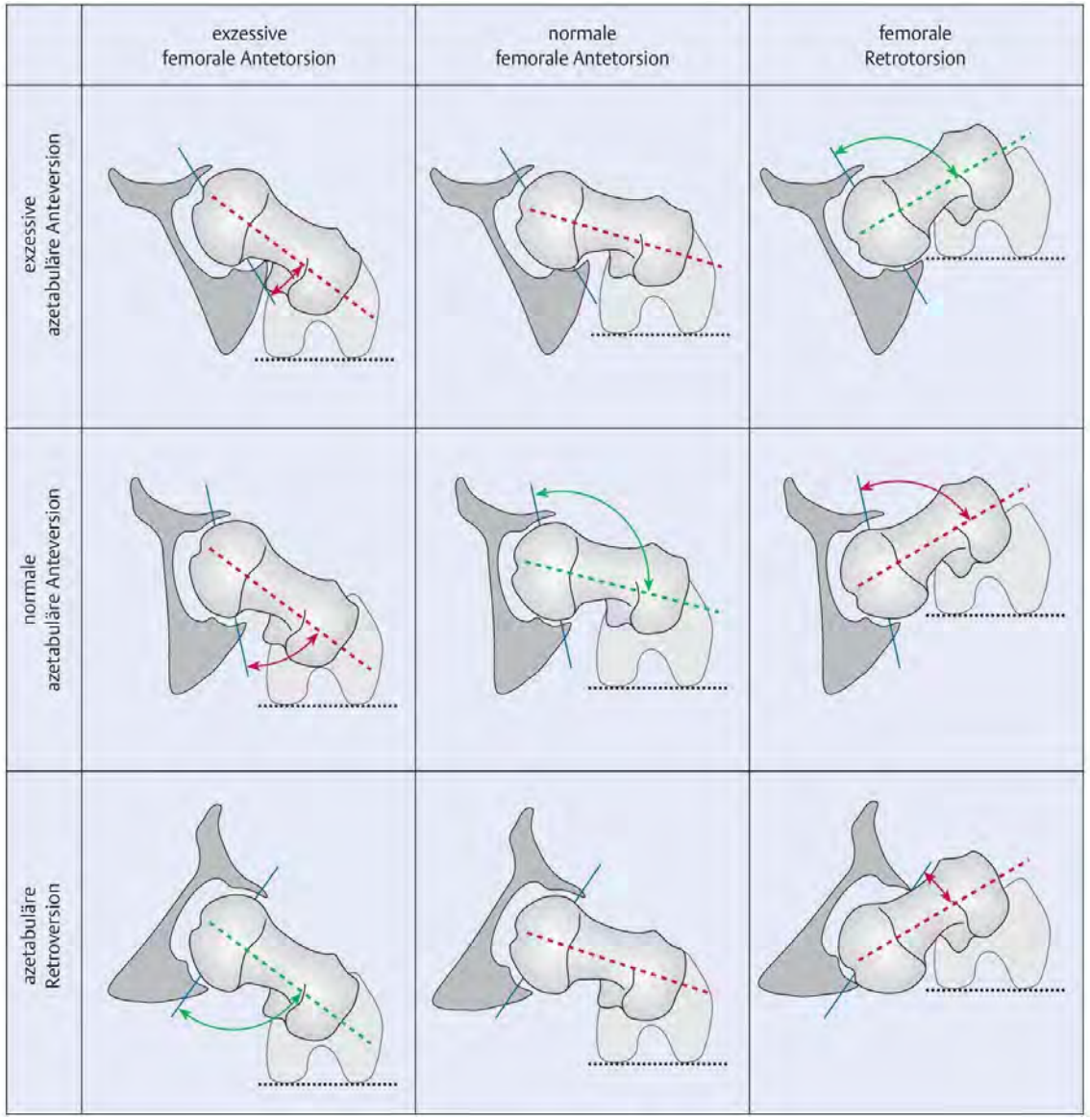

Abb. 11.10 Eine exzessive femorale Antetorsion führt zu einer verminderten Außenrotation der Hüfte (Mitte links).

Insbesondere in Kombination mit einer exzessiven azetabulären Anteversion kann dies zu einem posterioren Impingement führen (oben links). Eine verminderte Version des Acetabulums kann einem Impingement posterior durch die exzessive femorale Antetorsion entgegenwirken (unten links). Eine femorale Retrotorsion kann die Innenrotation der Hüfte vermindern und zu einem anterioren Impingement führen (Mitte rechts).

Quelle: Steppacher S, Lerch T, Schmaranzer F, et al. Femorale Rotationspathologien. In: Sobau C, Möckel G, Gollwitzer H, Hrsg. Hüftarthroskopie.

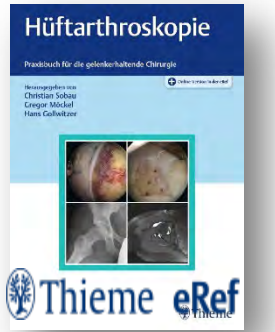

Fallbeispiel Hauptpathologie verminderte SH-Antetorsion

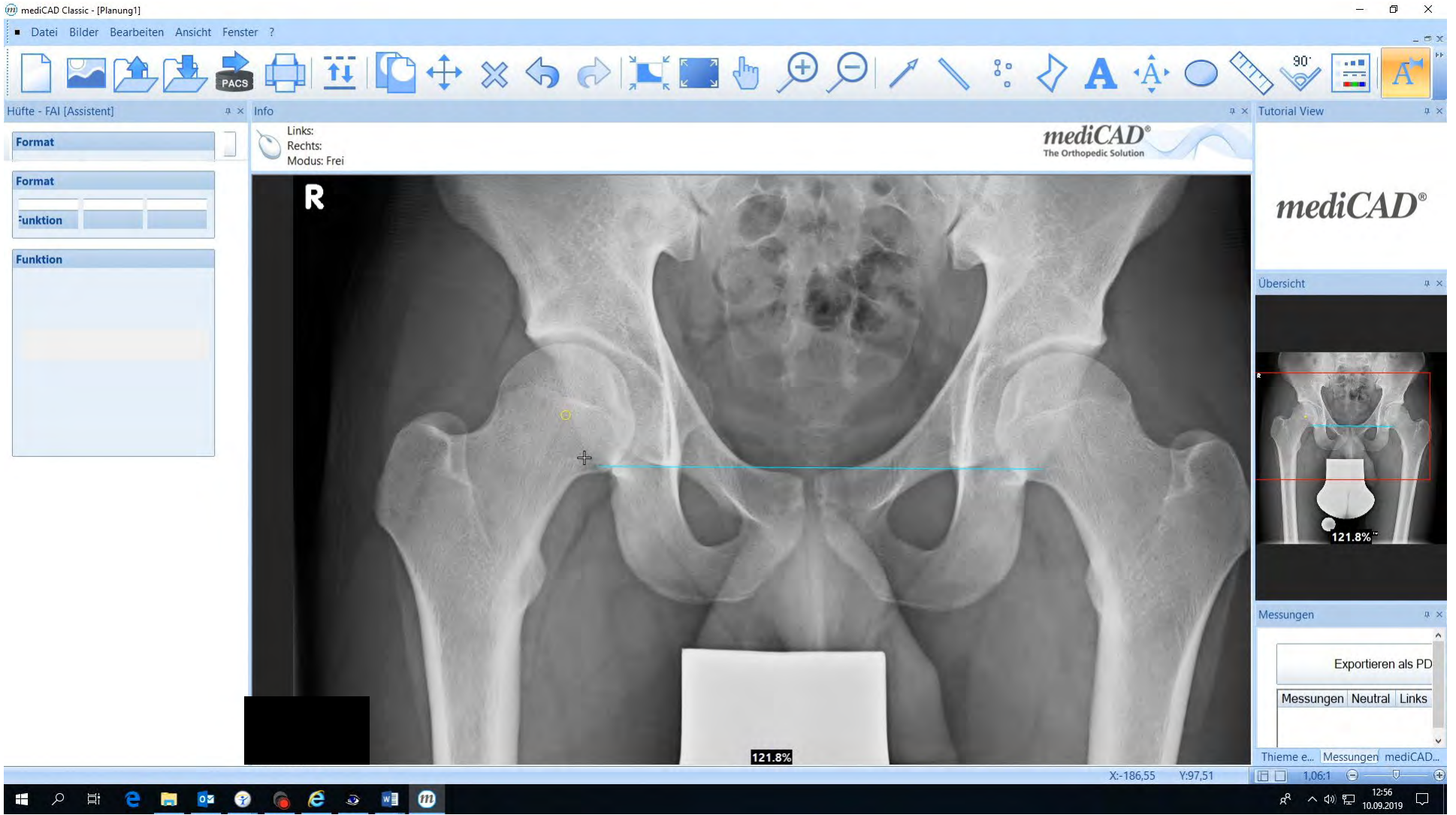

Titel: Abb. 11.16 Behandlungsalgorithmus für Patienten mit abnormaler Torsion und Hüftimpingement.
Datum: 01.12.2019 11:11

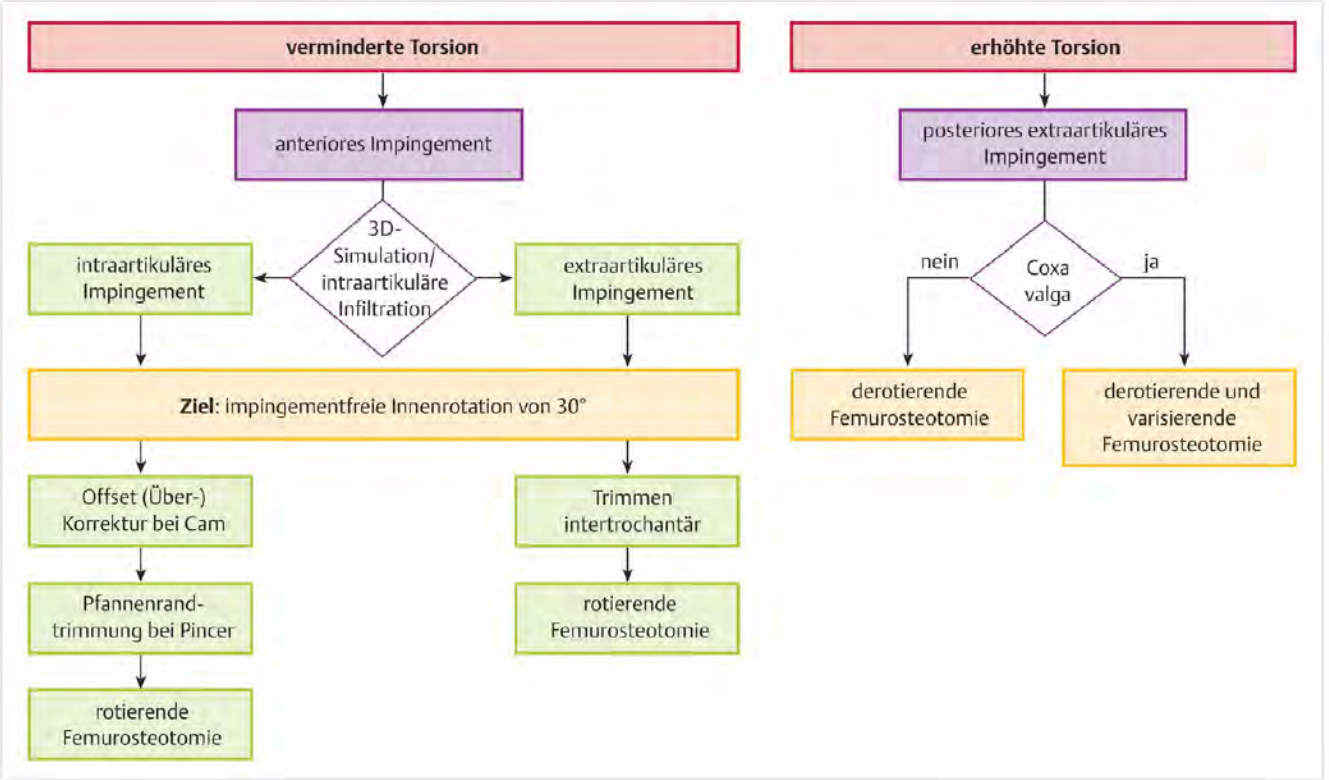

Bildlegende

Bei verminderter Torsion hilft die dreidimensionale Simulation und die intraartikuläre Infiltration zur Unterscheidung von intra- und extraartikulärem Impingement. Auch können diese kombiniert auftreten. Ziel ist eine impingementfreie Innenrotation von mindestens 30°. Bei erhöhter Torsion muss für die chirurgische Korrektur zudem eine potenzielle Valgusdeformität berücksichtigt werden.

Bild im Kontext

Quelle: Steppacher S,Lerch T,Schmaranzer F et al. Operative Therapie. In: Sobau C,Möckel G,Gollwitzer H, Hrsg. Hüftarthroskopie. 1. Auflage. Stuttgart: Thieme; 2018. doi:10.1055/b-005-145259

Hüftdysplasie

Erfolge von Hüftscreeningprogrammen

- Kinder mit idiopathischen Hüftdysplasien bzw. -luxationen, die einer operativen Maßnahme zugeführt werden müssen, sind in Ländern, in denen ein Hüftscreeningprogramm besteht, zu einer Rarität geworden: Deutschland, Österreich,Tschechische Republik, Slowakei
- Die Rate an operativen Interventionen konnte auf mindestens ⅕ im Vergleich vor der Zeit des Screenings in Deutschland gesenkt werden ([Günther et al. 1998]; [von Kries et al. 2003]; [Wirth et al. 2004]; [Ihme et al. 2008]).
- Die Inzidenz von Erstoperationen in Deutschland aufgrund einer kongenitalen Hüftdysplasie oder -luxation beträgt nach Einführung des Screenings 0,26 pro 1000 Lebendgeborene und ist im weltweiten Vergleich als sehr niedrig einzustufen ([Ihme et al. 2008]).

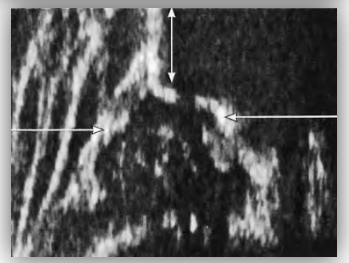

Bilder aus:
Baumgart K, Mellerowicz H. Hüftdysplasie. Orthopädie und Unfallchirurgie up2date 2013; 8(01): 3 - 22.

Biomechanik bei Hüftdysplasie

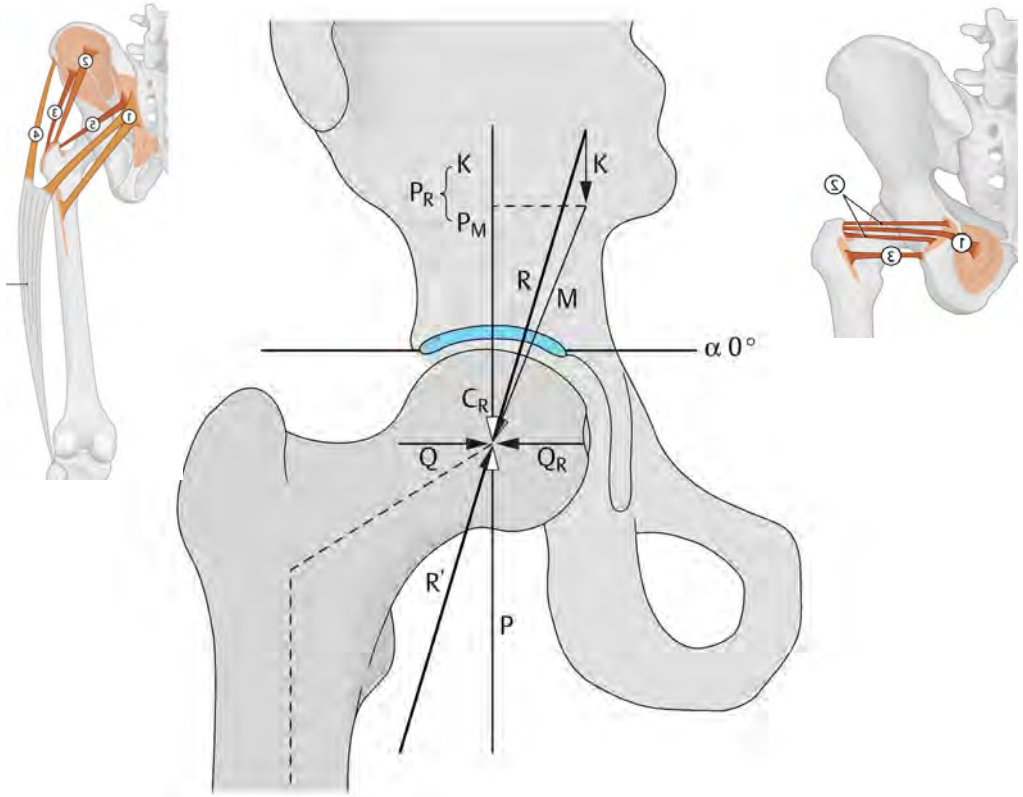

Vektorgraphische Schemazeichnung eines normal gebauten Hüftgelenks mit horizontaler Tragfläche: Die Gegenresultierende R' und ihre Komponenten (Querkomponenete Q, Längskomponente P) sind eingezeichnet (nach Tschauner).

Quelle: Tschauner C, Hofmann S. Residuelle Hüftdysplasie. In: Tschauner C, Hrsg. Orthopädie und Orthopädische Chirurgie - Becken, Hüfte. 1. Auflage. Stuttgart: Thieme; 2004. doi:10.1055/b-002-6231

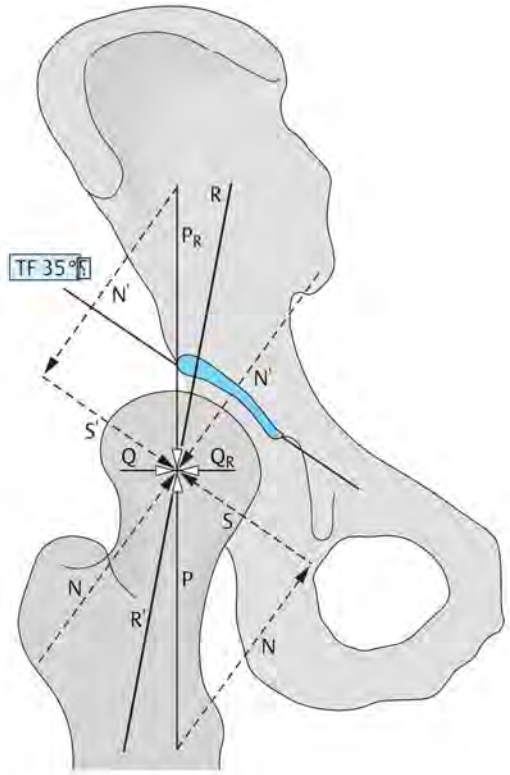

Vektorgraphische Schemazeichnung eines dysplastischen Hüftgelenks mit 35° kraniolateral geneigter Tragfläche (TF = 35°) und zusätzlicher Coxa valga. Ergänzend zur Gegenresultierenden R' und ihren Komponenten (Querkomponente Q, Längskomponente P) ist noch die vektorgraphische Zerlegung der vertikal gerichteten Längskomponente P in Bezug auf die (in diesem Beispiel) 35° geneigte Tragfläche eingezeichnet. Die Normalkomponente N ist senkrecht, die Tangentialkomponente S parallel zur Tragfläche ausgerichtet (nach Tschauner).

© 2018 Thieme
Thieme eRef

Biomechanik bei Hüftdysplasie

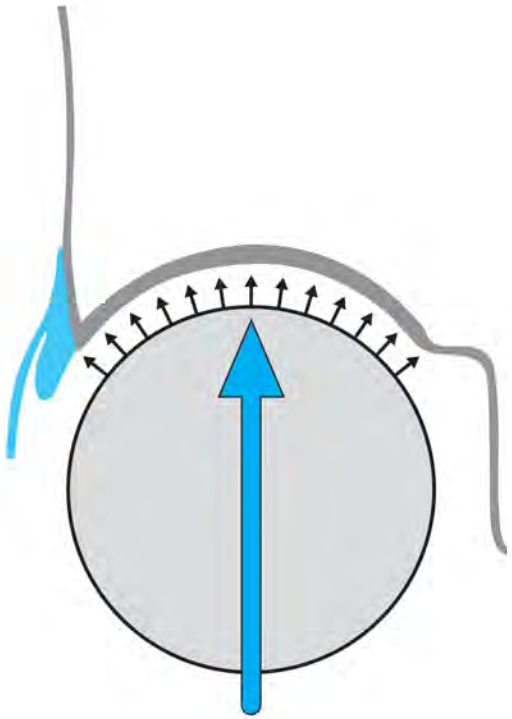

Schematischer zentraler Frontalschnitt durch ein gesundes Hüftgelenk: Die Facies lunata ist horizontal getroffen; medial (rechts) davon befindet sich die Fossa acetabuli, lateral (links) wird die Facies lunata vom Labrum acetabulare begrenzt.

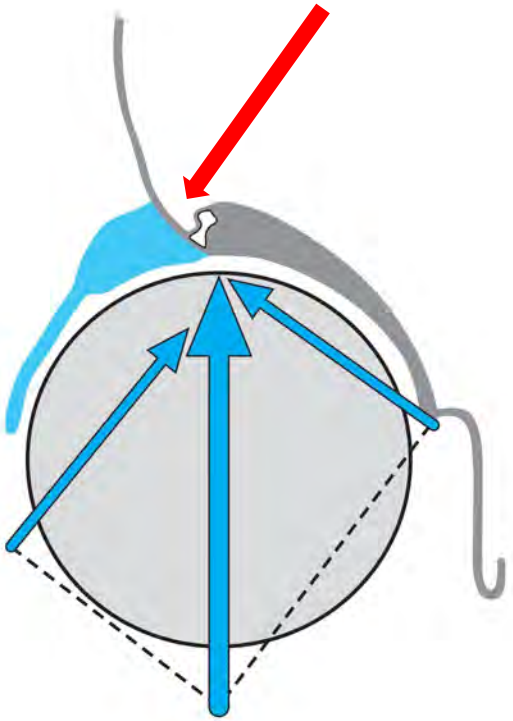

Schematischer zentraler Frontalschnitt durch ein dysplastisches Hüftgelenk. Im Schnittbild ist im Vgl. zu **links** die extreme Zug- und Scherbelastung des Labrum acetabulare gut erkennbar.

Quelle: Tschauner C, Hofmann S. Residuelle Hüftdysplasie. In: Tschauner C, Hrsg. Orthopädie und Orthopädische Chirurgie - Becken, Hüfte. 1. Auflage. Stuttgart: Thieme; 2004. doi:10.1055/b-002-6231

© 2018 Thieme

Prognose

Murphy et al. JBJS 1995

„The prognosis of untreated acetabular dysplasia … “

LCE < 16° ⟶ alle Hüften endgradige Arthrose

Radiologie- standardisierte Beckenübersicht

Welche Messgrößen weisen auf eine azetabuläre Dysplasie?

- Lateral Center-Edge Winkel (Wiberg)
- Acetabulärer Index
- Crossover sign/Retroversionsindex
- Femurextrusionsindex
- Abduktions-Bilder
- Shenton Linie

Überdachung / Kongruenz / Femur

LCE 23°

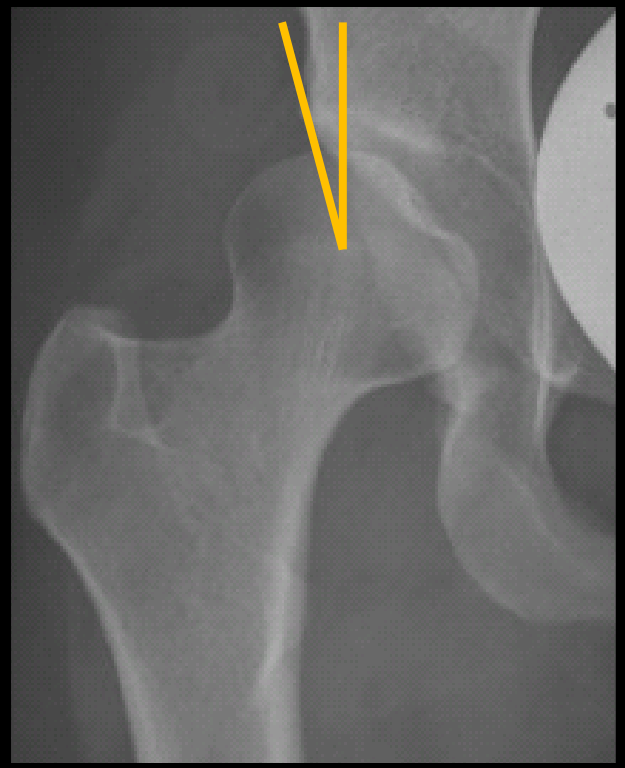

LCE 8°

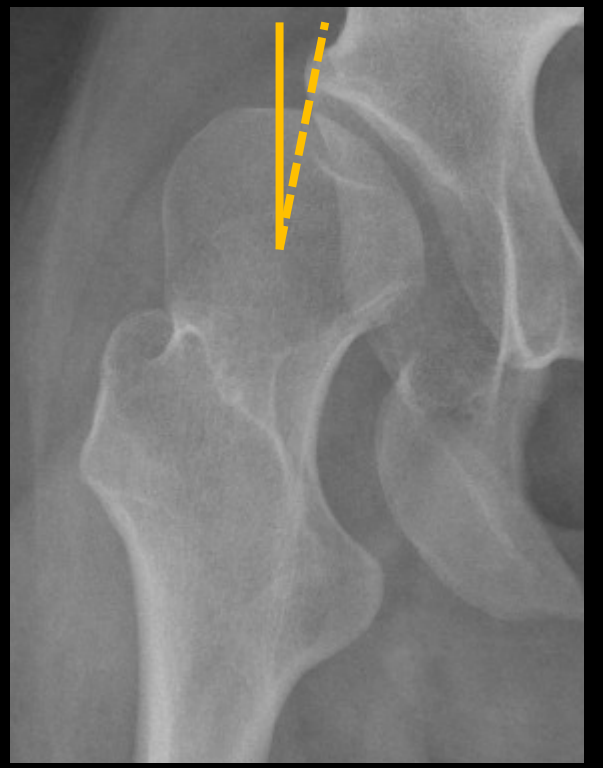

LCE -4°

Häufigkeit der Arten der Dysplasie

anterior | lateral | antero-lateral | posterior

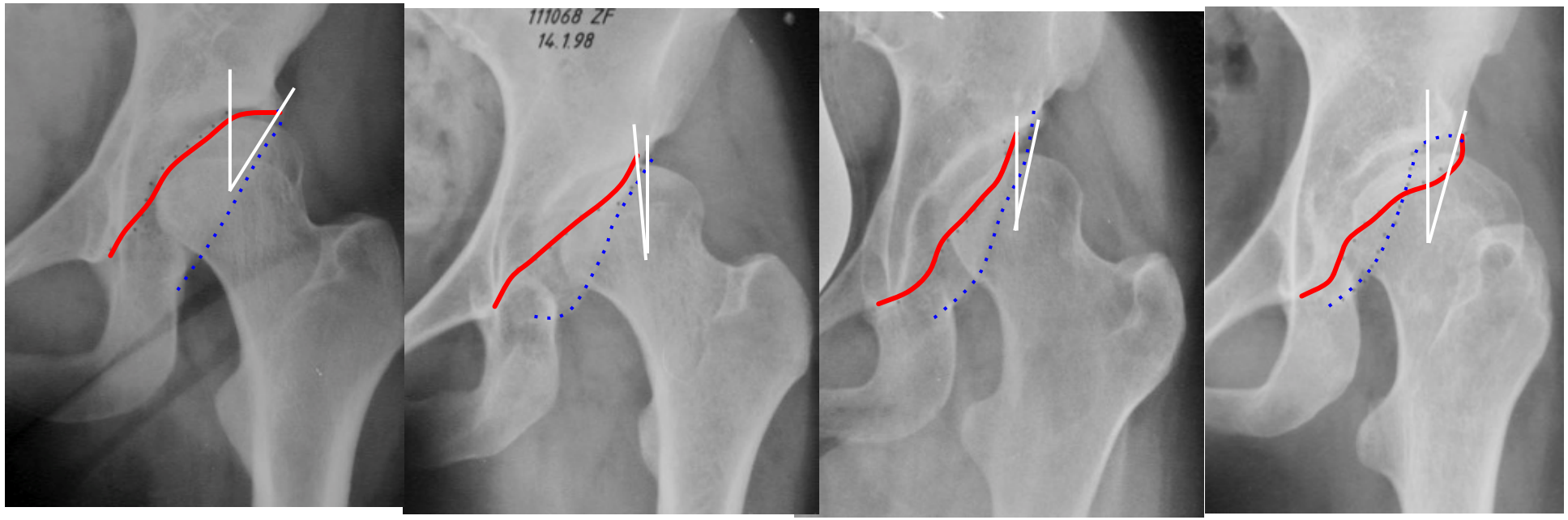

8% | 3% | 72% | 17%

Vorderwand
Hinterwand

Li and Ganz, CORR, 2003, 416:245-253

Therapie der präarthrotischen Deformität Dysplasie:
knöcherne Korrektur des Azetabulums

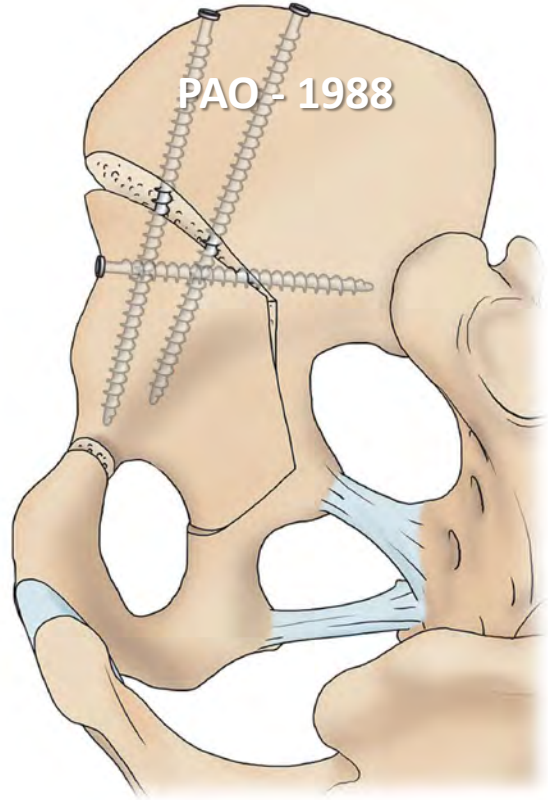

A New Periacetabular Osteotomy for the Treatment of Hip Dysplasias
Technique and Preliminary Results

REINHOLD GANZ, M.D.,* KAJ KLAUE, M.D.,** THO SON VINH, M.D., PH.D.,† AND JEFFREY W. MAST, M.D.‡

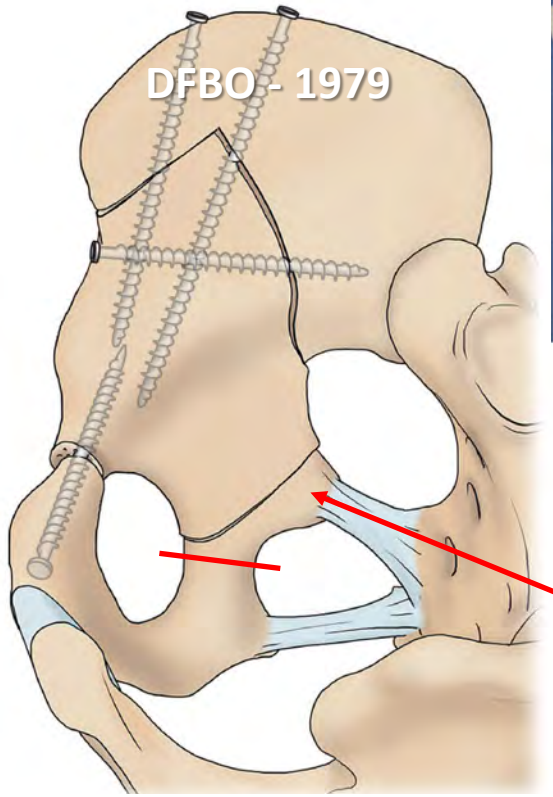

Triple Pelvic Osteotomy

Dietrich Tönnis, M.D., Andreas Arning, M.D., Michael Bloch, M.D.,
*Achim Heinecke, Ph.D., and Klaus Kalchschmidt, M.D.

*Orthopädische Klinik, Städtische Kliniken, Dortmund; and *Institut für Medizinische Informatik und Biomathematik der Universität Münster, Münster, Germany*

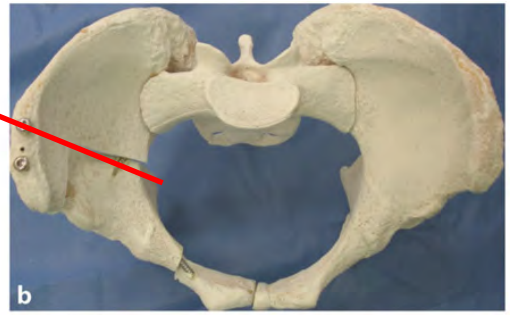

Vergleich des Osteotomieverlaufs PAO (links) – 3FBO (rechts).

Quelle: Zahedi A, Katthagen B. Zusammenfassende Bewertung der beschriebenen Beckenosteotomien. In: Wirtz D, Stöckle U, Hrsg. Expertise Hüfte. 1. Auflage. Stuttgart: Thieme; 2018. doi:10.1055/b-004-132249

PAO vs Triple

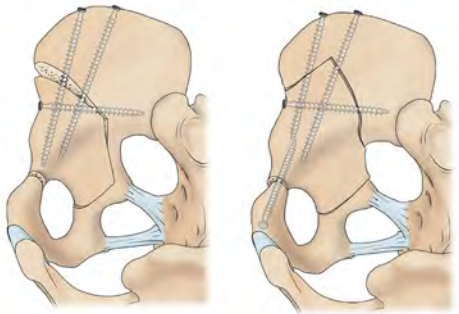

Vorteile

- Nur eine Inzision notwendig.
- Lig. sacrospinale nicht am azetabulären Fragment (freie Reorientierungsmöglichkeit).
- Bessere direkte, postoperative Stabilität (Beckenring erhalten).
- Weniger Fixierung nötig, geringere Pseudarthroserate.
- Geringere Gefahr einer Nervenläsion (N. ischiadicus).
- Viel schnellere Rehabilitation! Beugung erlaubt, Vollbelastung meist nach 10Wo (Triple 12 Wo Entlastung!)

Nachteile:

- Schwierigere Operation wegen schlechterer Sichtverhältnisse.
- Höheres Risiko der Hüftgelenksverletzung.
- Erhöhtes Risiko einer avaskulären Nekrose.
- Schnitt durchkreuzt die Y-Fuge, daher nicht vor Abschluss des Wachstumsalters.

Eigene Technik PAO

Copyright © 2008 by The Journal of Bone and Joint Surgery, Incorporated

A New Minimally Invasive Transsartorial Approach for Periacetabular Osteotomy

By A. Troelsen, MD, B. Elmengaard, MD, PhD, and K. Søballe, MD, DMSc

Investigation performed at the Orthopaedic Research Unit, University Hospital of Aarhus, Aarhus, Denmark

Beispiel 1: PAO

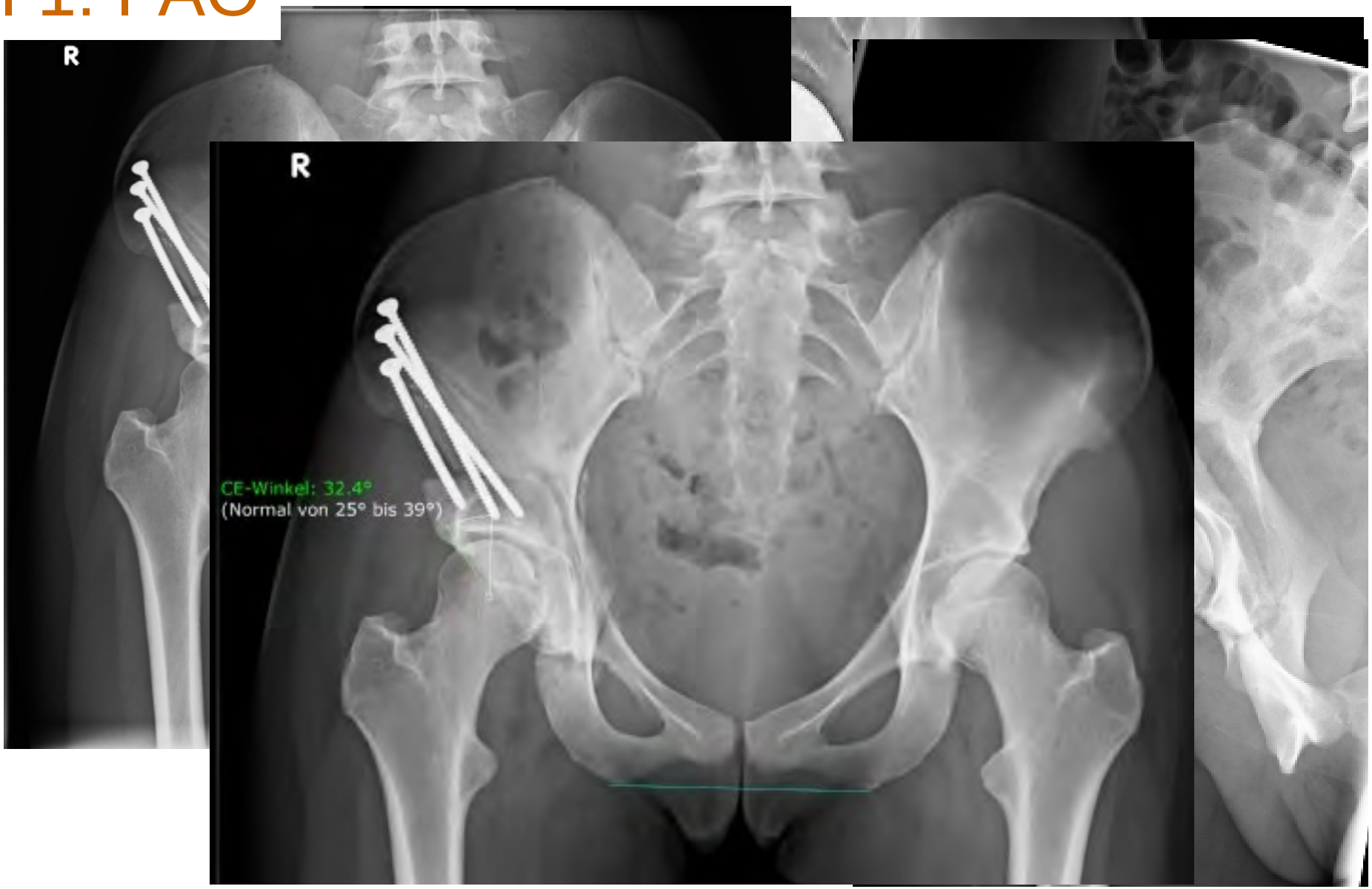

Langzeitergebnisse

Study	Study design; level of evidence[48]	Follow up (years)	Percent follow up	Hips/patients	Age at surgery	Previous surgery	Survival rate
Siebenrock et al[50] (1999)	Retrospective case series; IV	11.3 (10-13.8)	100%	75/63	29 (13-56)	23 (31%)	82% at 10 years
Kralj et al.[66] (2005)	Retrospective case series; IV	12 (7-15)	100%	26/26	34 (18-50)	NA	85%
Steppacher et al.[26] (2008)	Prognostic; III	20.4 (19-23)	91%	75/63	29.3 (13-56)	23 (31%)	61% at 20 years
Troelsen et al.[67](2009)	Prognostic II	6.8 (5.2-9.2)	81%	116/96	29.9 (14.1-57.0)	14 (12%)	82% at 9 years
Matheney et al.[65] (2009)	Prognostic; II	9 ±2.2	85%	135/109	26.7 ±9	27(20%)	84% at 10 years
Ito et al.[68] (2011)	Therapeutic; IV	11 (5-20)	95%	166/146	32(12-56)	NA	96%
Albers et al.[52] (2013)	Therapeutic; III	11 (10-14)	97.5%	165/147	Group I:29 (12-55) Group II:28 (13-44)	36 (22%)	Group I: 90% at 10 years Group II: 78% at 10 years

Büchler, Beck. Periacetabular osteotomy. Reviews in musculoskeletal Medicine, 2014

Arthroskopie bei Hüftdysplasie

- Ergebnisse bei ACE <17°, Tönnis>15° und Alter>42 ➔schlecht (Akihisa Hatakeyama et al AJSM 2018)
- Schmerzreduktion durch Labrumresektion signifikant aber kurzfristig LCE> 22° (Costa und Villar 2006)
- Keine Unterschiede der Resultate nach Arthroskopien bei grenzwertigen und echten Dysplasien nach 2 Jahren (Byrd & Jones 2003)

Arthroscopic Management of Dysplastic Hip Deformities

Predictors of Success and Failures With Comparison to an Arthroscopic FAI Cohort

Christopher M. Larson,*† MD, James R. Ross,† MD, Rebecca M. Stone,† MS, ATC, Kathryn M. Samuelson,† BS, Emma F. Schelling,† BS, M. Russell Giveans,† PhD, and Asheesh Bedi,§ MD

AJSM PreView, published on November 30, 2015

Conclusion: Arthroscopic management of mild to moderate acetabular dysplasia had inferior good/excellent results and higher failure rates when compared with an FAI cohort; therefore, isolated arthroscopic procedures in this population should be cautiously considered. These results were independent of patient sex. Labral repair and capsular plication resulted in better clinical outcomes in this mildly dysplastic cohort.

Dysplasie & Impingement

Clohisy et. al.
CORR
2009

Inzidenz:
72% alpha- Winkel > 55°
55% superior im Kreissegment
35% anterior

Günther et. al.
Orthopäde
2010

18% alpha- Winkel > 50°

Impingement Adversely Affects 10-year Survivorship After Periacetabular Osteotomy for DDH

Clin Orthop Relat Res (2013) 471:1602–1614

Christoph E. Albers MD, Simon D. Steppacher MD, Reinhold Ganz MD, Moritz Tannast MD, Klaus A. Siebenrock MD

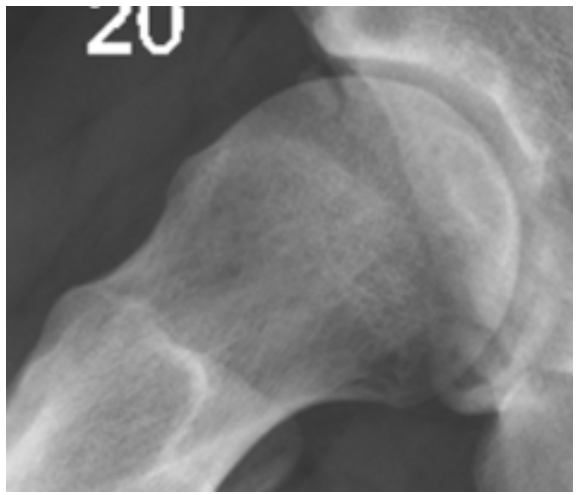

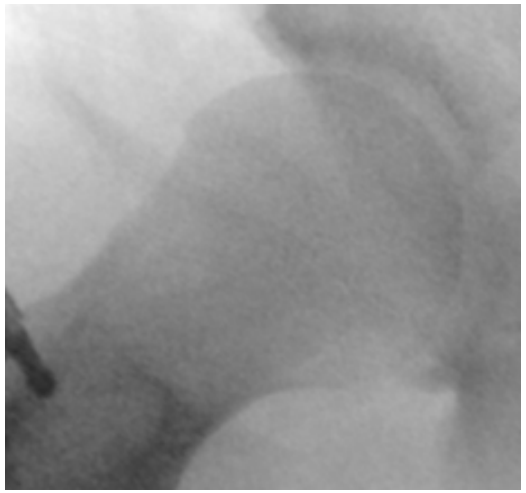

Nachbehandlung

- **FAI:** abhängig von Ausmaß der Resektion, Knochenstatus, Knorpeltherapie, Labrumtherapie,…. (Teilbelastung 2-6 Wo, CPM 4-6 Wo, Hyaluronsäure, VitD,)
- **Derotationsosteotomie:** 6 Wo TB, Rö-Kontrolle
- **PAO:** 6Wo TB, Rö-Kontrolle, Sitzen und Beugung bis 90° erlaubt

Gelenkerhaltende Chirurgie wirkt:

- 84,6%-88% Return to play/Sport durch HASK nach 7,4M av., obwohl Nachbehandlung sehr unterschiedlich und keine Assessments…
  (Review: O´Connor et al, AJSM 2018, Minkara et al, 2019, AJSM)
- Vorangehende HASK hat **keinen** negativen Einfluss auf das Outcome einer späteren Hüft-Tep! (Lindmann et al, 2021, Acta Orthopaedica; Rosinsky et al 2019, Arthroscopy)
- Knorpelregister/DART DGOU Hüfte: n=2269, koninuierliche Verbesserung IHot innerhalb 60M von 45 auf 70, 80% Zufriedenheit!
- PAO 93% >10 J ohne Tep (Shon et al, 2021, Arch Orthop Truma Surg)
- HASK hilft sogar bei Arthrose! (Review 22 Studien: Kemp et al, 2015, Clin. Orth & Rel. Research)
- Langzeiterfolg nach HASK 5-20J, in besten Studien nur 3% Tep nach 10 J(Review: Kyin et al, 2021, Arthroscopy)

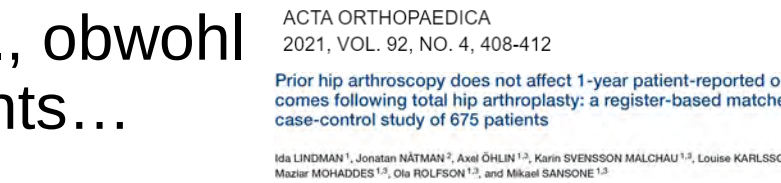
ACTA ORTHOPAEDICA
2021, VOL. 92, NO. 4, 408-412

Prior hip arthroscopy does not affect 1-year patient-reported o comes following total hip arthroplasty: a register-based matche case-control study of 675 patients

Ida LINDMAN [1], Jonatan NÅTMAN [2], Axel ÖHLIN [1,3], Karin SVENSSON MALCHAU [1,3], Louise KARLSS Maziar MOHADDES [1,3], Ola ROLFSON [1,3], and Mikael SANSONE [1,3]

Clinical Orthopaedics and Related Research®
Wolters Kluwer
www.clinorthop.org
PUBLISHED SINCE 1953

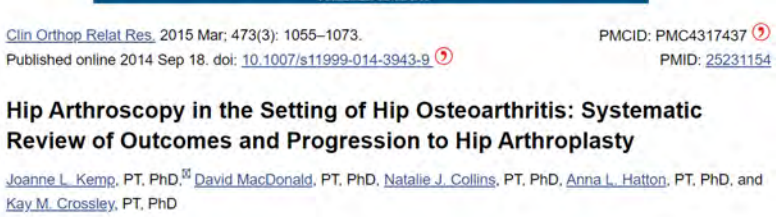
Clin Orthop Relat Res. 2015 Mar; 473(3): 1055–1073.
Published online 2014 Sep 18. doi: 10.1007/s11999-014-3943-9
PMCID: PMC4317437
PMID: 25231154

Hip Arthroscopy in the Setting of Hip Osteoarthritis: Systematic Review of Outcomes and Progression to Hip Arthroplasty

Joanne L. Kemp, PT, PhD, David MacDonald, PT, PhD, Natalie J. Collins, PT, PhD, Anna L. Hatton, PT, PhD, and Kay M. Crossley, PT, PhD

Gelenkerhalt wirkt!

Stand • 8. Dezember 2020

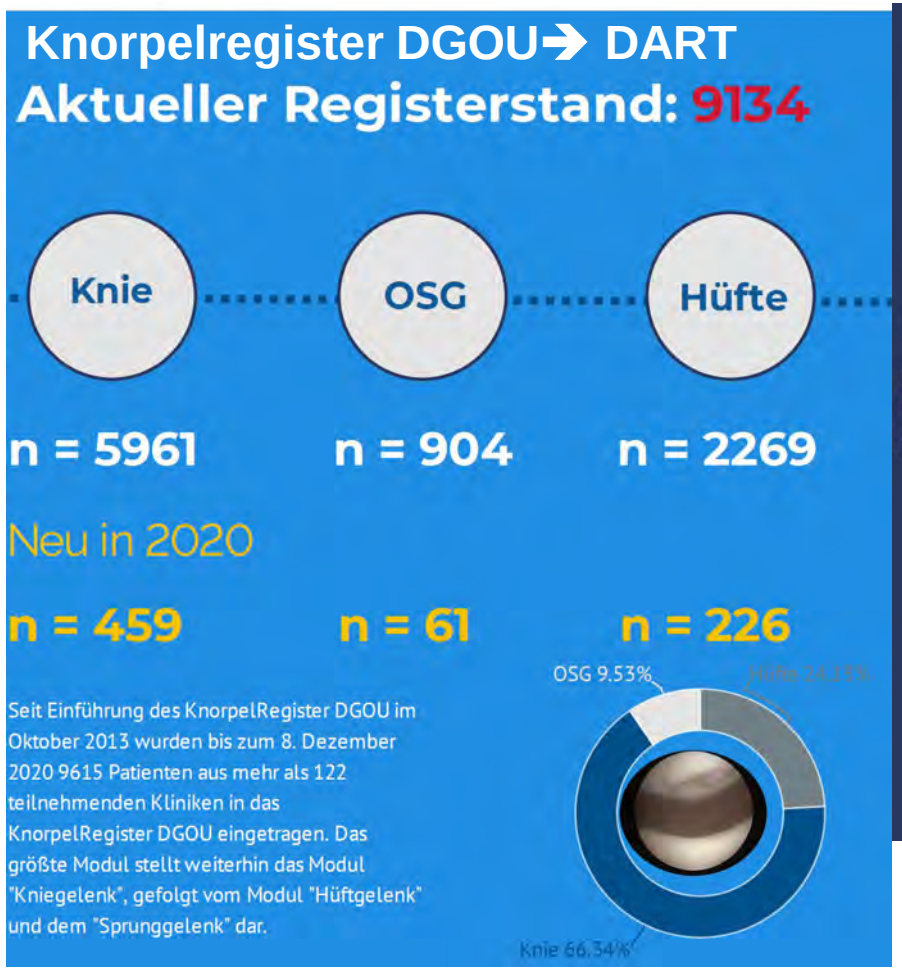

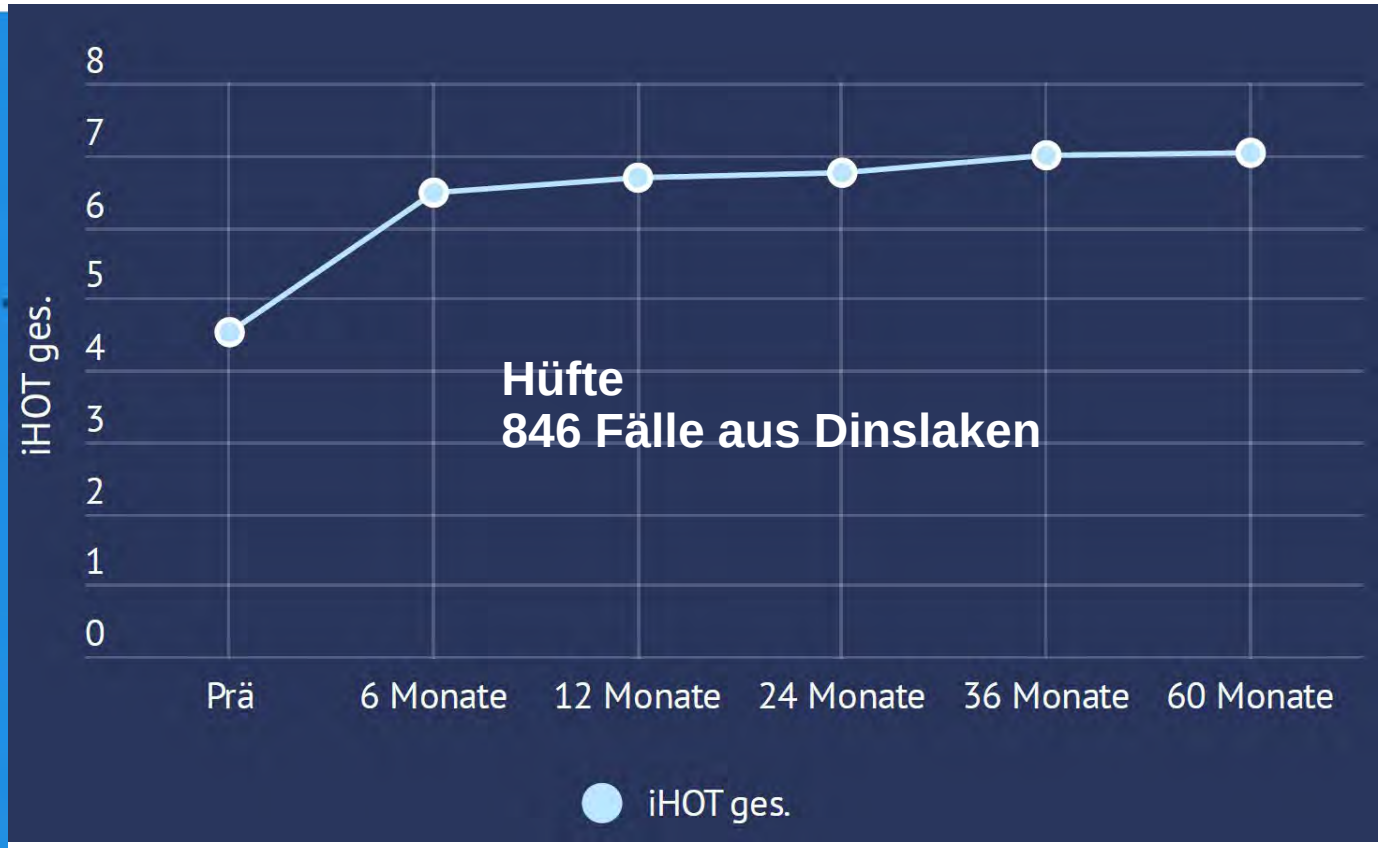

Beispiel

Vorstellung 25.6.2018:

- 17 J weiblich,
- seit 2 Jahren Schmerzen im Bereich beider Hüften, derzeit linksseitig führend. Schmerzen bei Belastung. Schulsport wird seit längerer Zeit nicht mehr ausgeübt, ab und an aber auch Ruheschmerzen. Eine Hüftgelenks-Dysplasie ist väterlicherseits bekannt.
- Gangbild: Nahezu unauffällig. Beckengeradstand. Trendelenburg-Zeichen negativ. Finger-Boden-Abstand 0 cm. Beweglichkeit beider Hüftgelenke Extension/Flexion 10-0-120 Grad. ARO/IRO 60-0-40 Grad, Abduktion/Adduktion 60-0-20 Grad. Endgradige Innenrotation bds. schmerzhaft. Impingement-Zeichen positiv,. Beidseits Leistenschmerzen. Kein Trochanterdruckschmerz. Straight-Leg-Raise-Test bds li > re positiv. Apprehension-Zeichen bds. dezent positiv. PDMS intakt. Lasegue negativ.

Abb. 1 ▲ C-Sign
A Namengebende Form der Hand bei Anzeige des hüftumgreifenden Schmerzes. **B** Anzeige des hüftumgreifenden Schmerzes mit C-Sign Haltung der Hand. © 2017 AGA-Hüft-Komitee

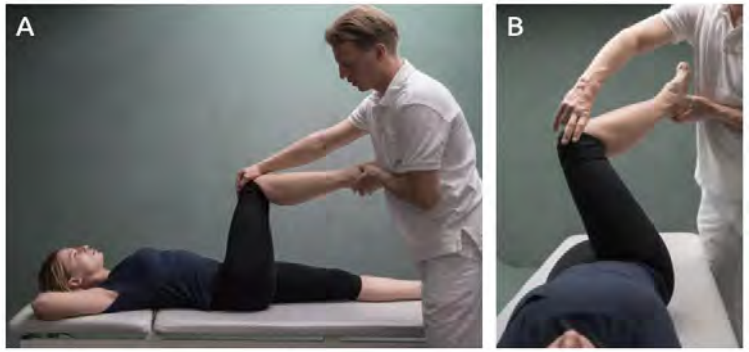

Abb. 9 ▲ Vorderer Impingement Test
Beim klassischen Impingement Test wird das Hüftgelenk bei 90° Hüftbeugung (A) in Adduktion und Innenrotation (B) gebracht. © 2017 AGA-Hüft-Komitee



LKH Tamsweg
UNIKLINIKUM SALZBURG

orthoexpert
www.orthoexpert.at

GFO Kliniken Niederrhein
Betriebsstätte St. Vinzenz-Hospital Dinslaken
GFO
Ja zur Menschenwürde.

Bildgebung

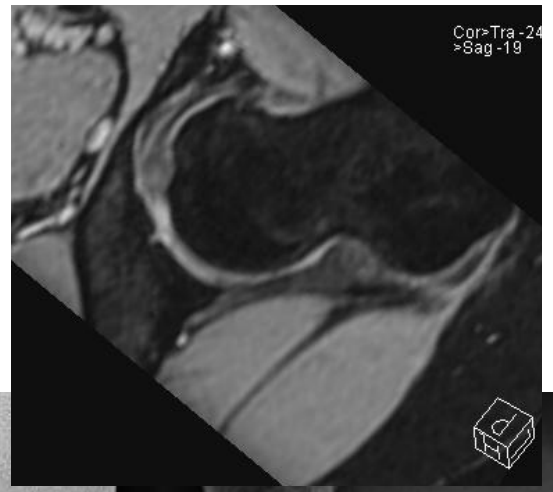

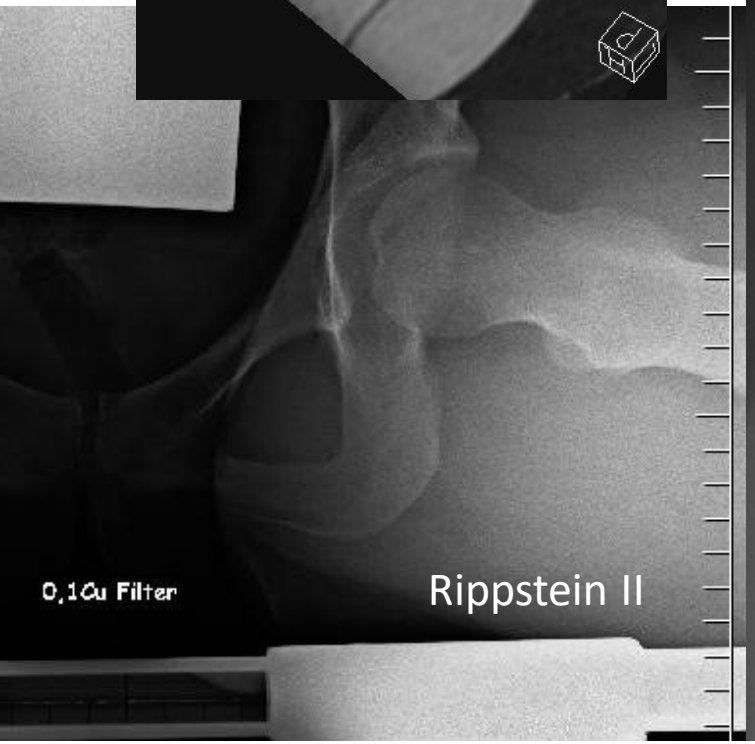

Rippstein II

Beckenübersicht zentriert

Faux Profil 0,1Cu Filter
FAUX P

Bildgebung MRT

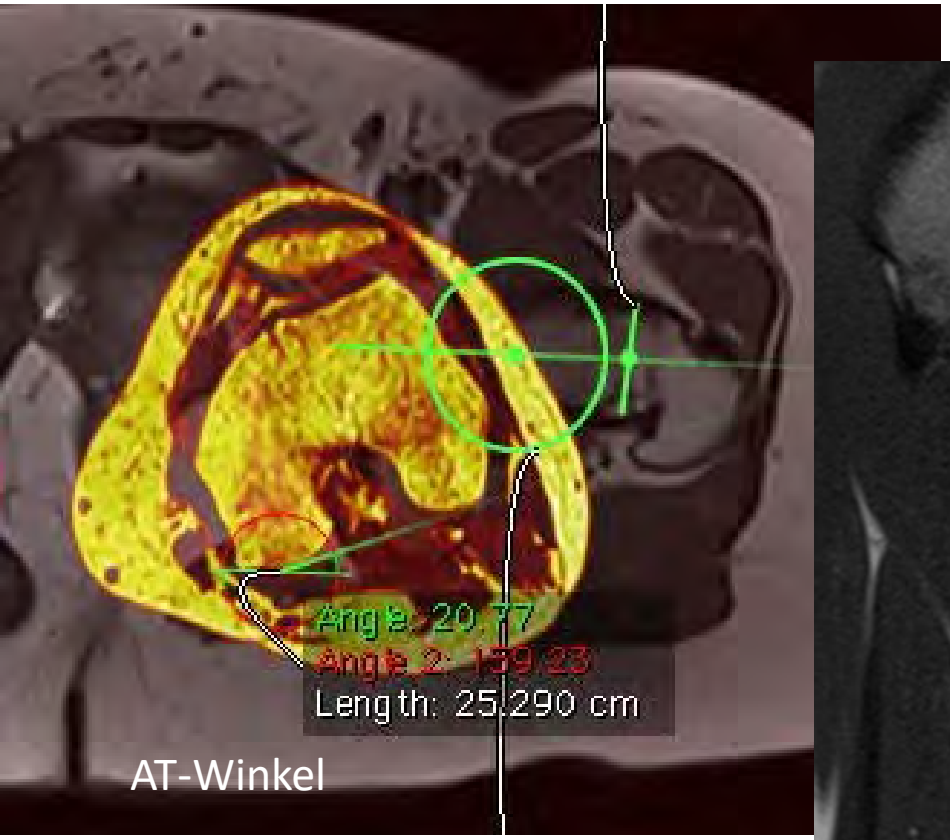

AT-Winkel

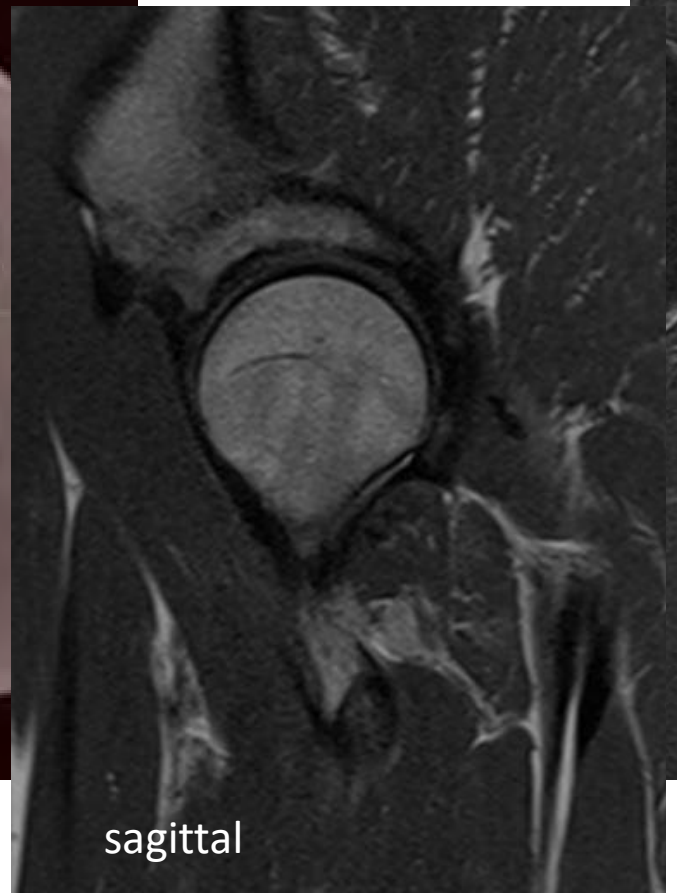
sagittal

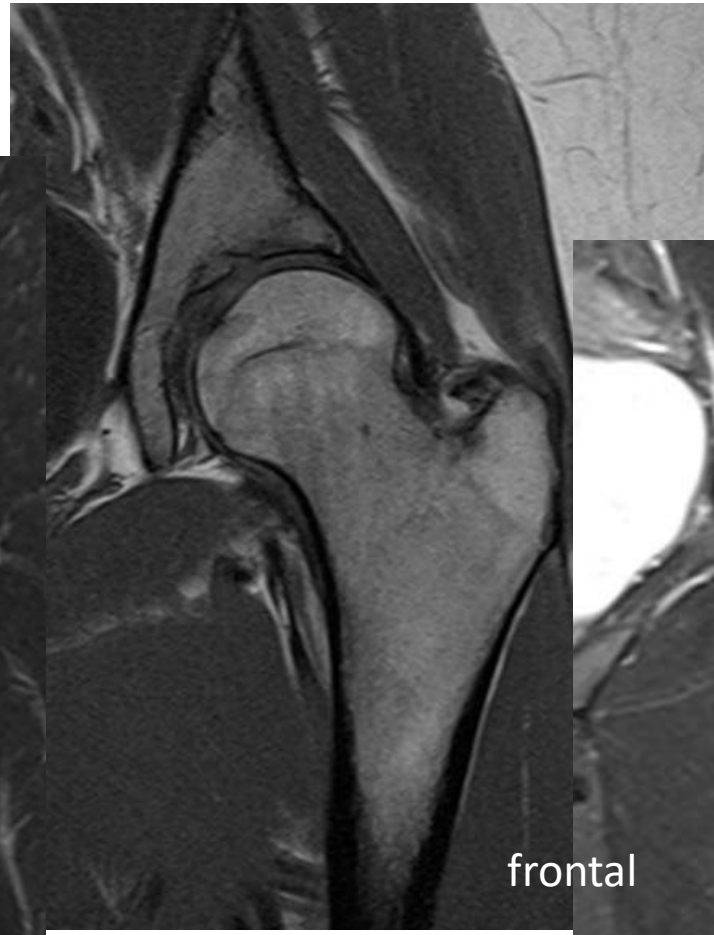
frontal

Coxometrie

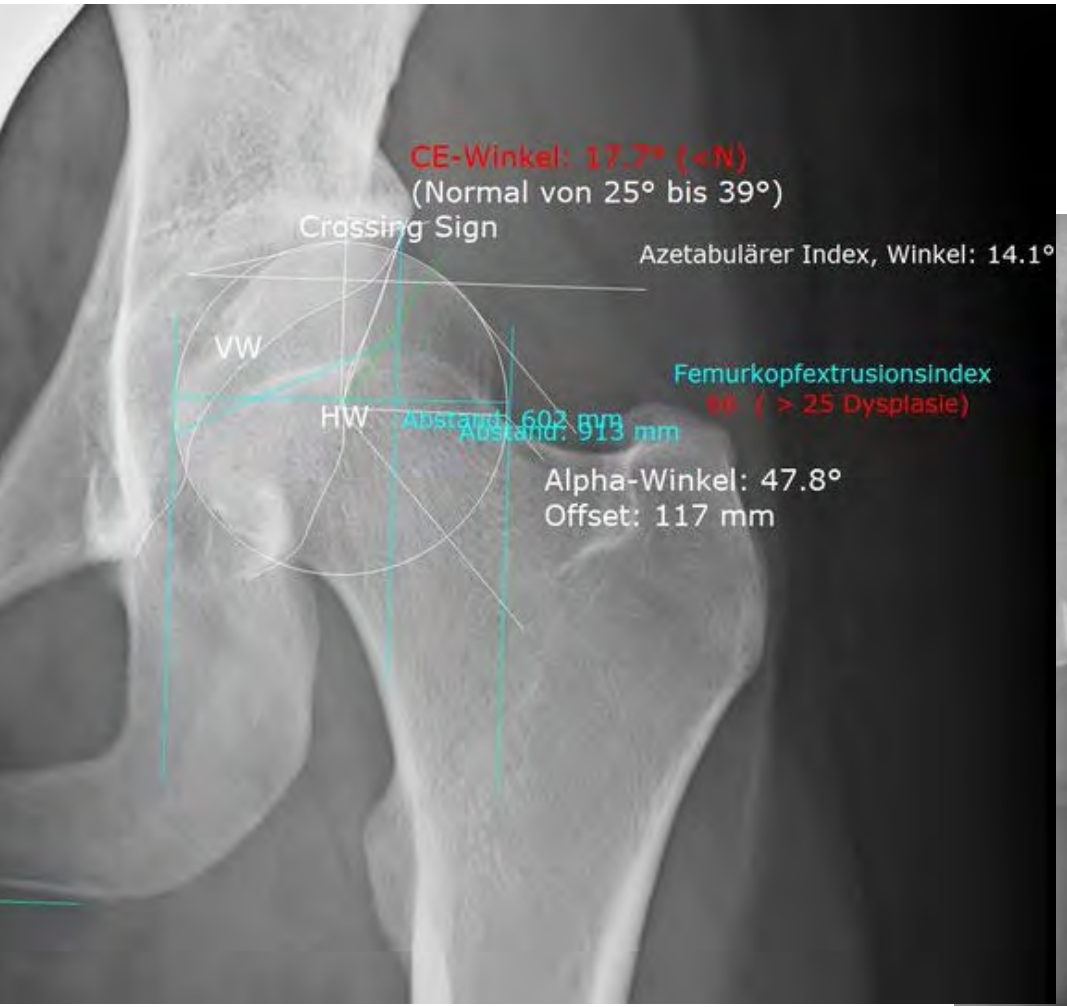

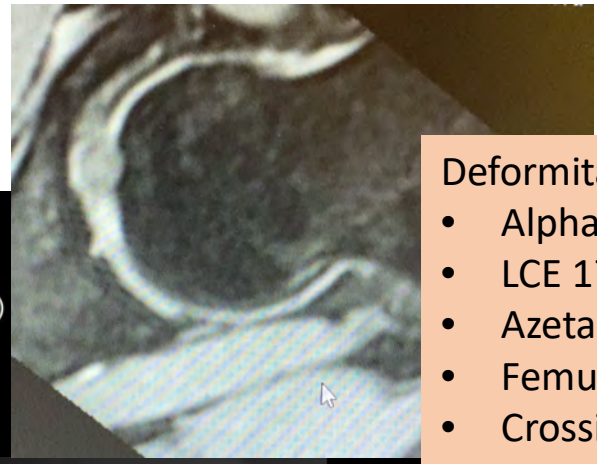

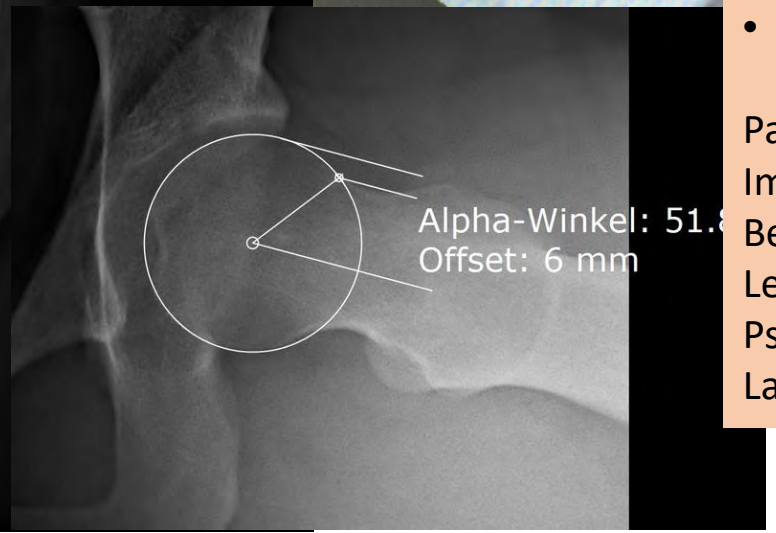

Deformitäten:
- Alphawinkel MRT 51°
- LCE 17,7
- Azetabulärer Index 14,1°
- Femurextrusionsindex > 25
- Crossing Sign?
- VCA-Winkel

Pathologien:
Impingement
Belastungsschmerz
Leistendruckschmerz
Psoassymptomatik
Labrumsymptomatik

Was würden Sie tun?

1. Eher muskulär bedingte Beschwerden: Konservative Therapie und Abwarten
2. Impingement im Vordergrund: Hüft-Arthroskopie mit Cam-Korrektur und Labrumsanierung
3. Dysplasie im Vordergrund: PAO
4. Kombination aus Dysplasie und FAI/Labrumpathologie:
   a. PAO und FAI/Labrum gleichzeitig
   b. PAO und FAI/Labrum zweizeitig

LKH Tamsweg
UNIKLINIKUM SALZBURG

orthoexpert

GFO Kliniken Niederrhein
Betriebsstätte St. Vinzenz-Hospital Dinslaken

GFO
Ja zur Menschenwürde.

OP-Schritte 13.8.2018

www.orthoexpert.at

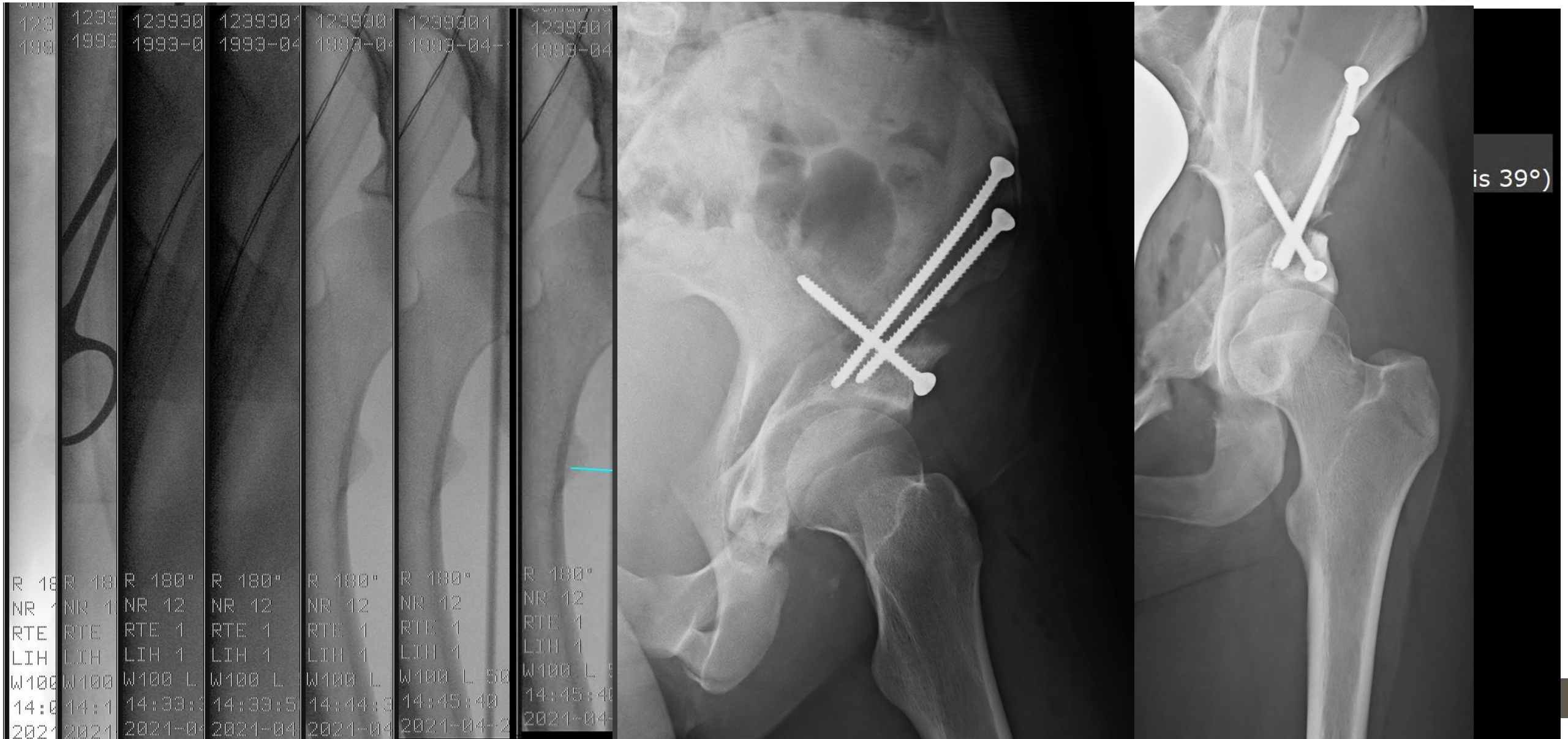

Verlauf

Vorstellung 21.3.2019:

- 18 J weiblich,
- Sie berichtet insgesamt über ein zufriedenstellendes Ergebnis nach stattgehaber Operation, wobei sie noch Schmerzen bei bestimmten Bewegungen sowie bei Rotationsbewegungen, beim längeren Sitzen sowie bei längeren Spaziergängen der linken Hüfte hat (mehr als 1 Std.).
- Die Patientin betritt das Untersuchungszimmer mit einem unauffälligen Gangbild. Hüfte links: Unauffällige Narben nach o. g. Operation. Bewegungsausmaß der linken Hüfte Extension/Flexion 0-10-135°. ARO/IRO 45-0-45°, Abduktion/Adduktion 45-0-40°. Keine Schmerzen bei passiver Innenrotation. Positive anteriolaterale Impingementzeichen. Apprehension-Zeichen positiv. Psoas-Test negativ. Negative Zeichen bzgl. eines posterolateralen Impingements. Vierer-Test negativ. DMS intakt.
- ➔ ME und Hüft-ASK

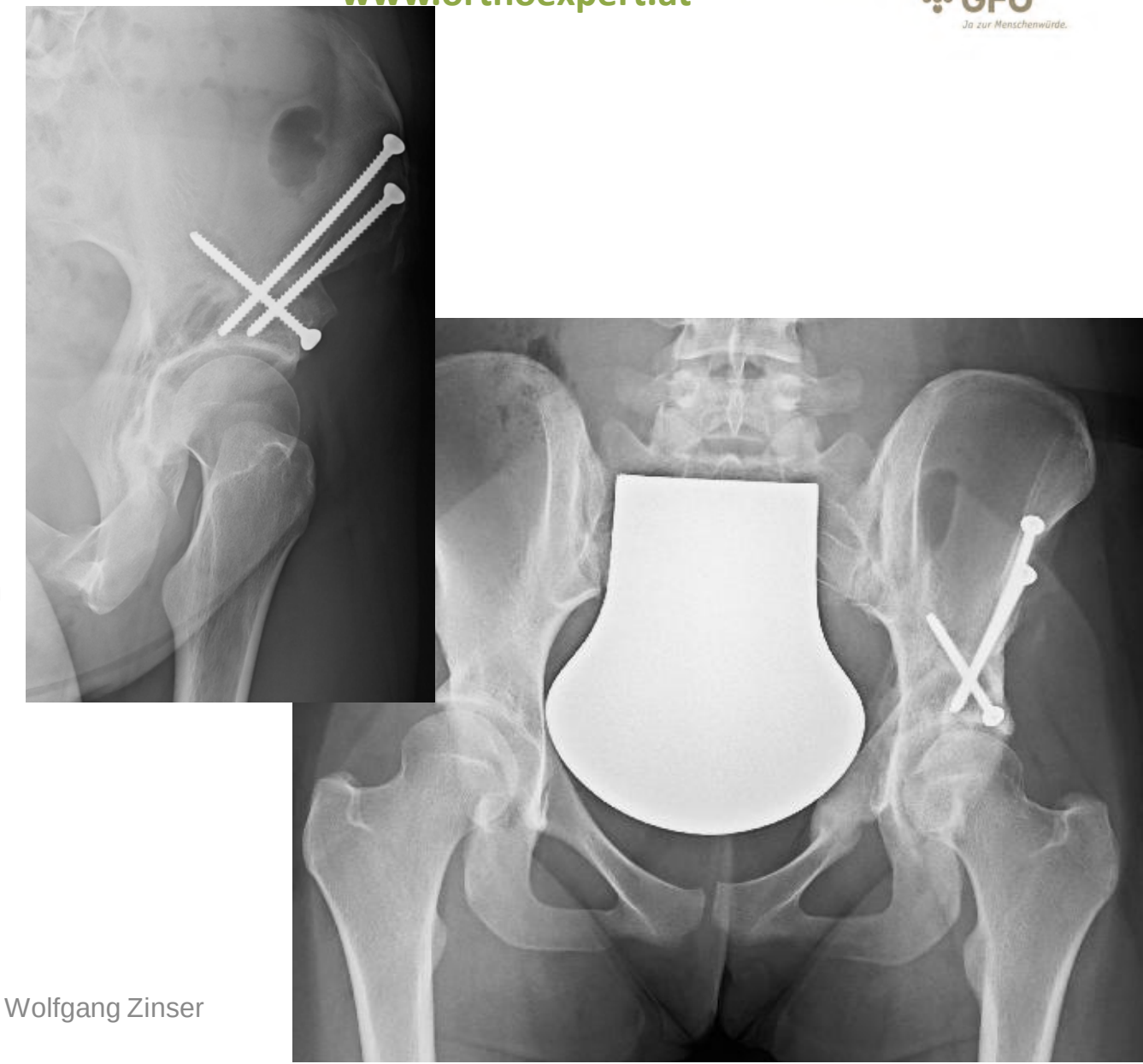

14.10.19 ME und HASK Labrumnaht

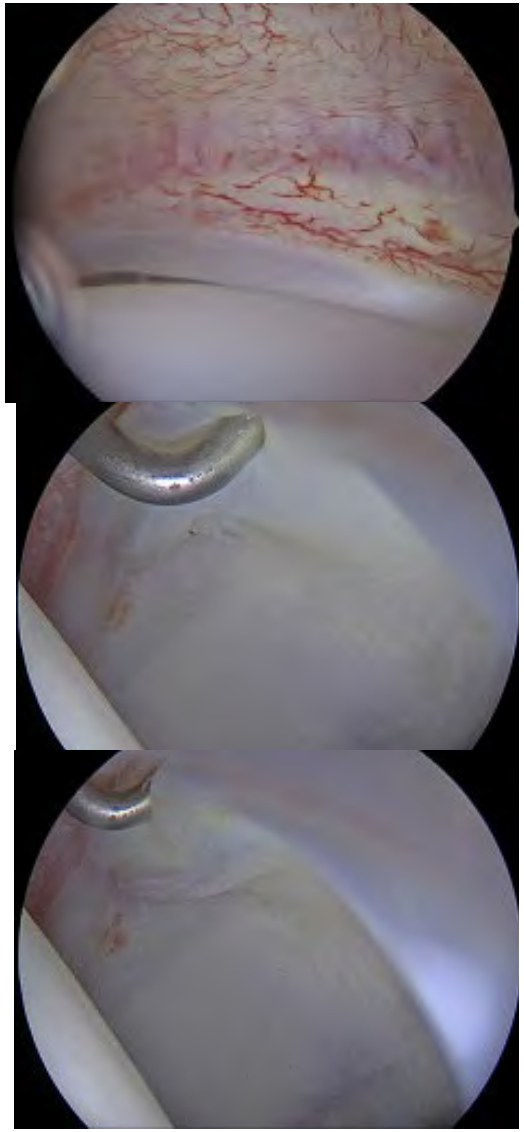

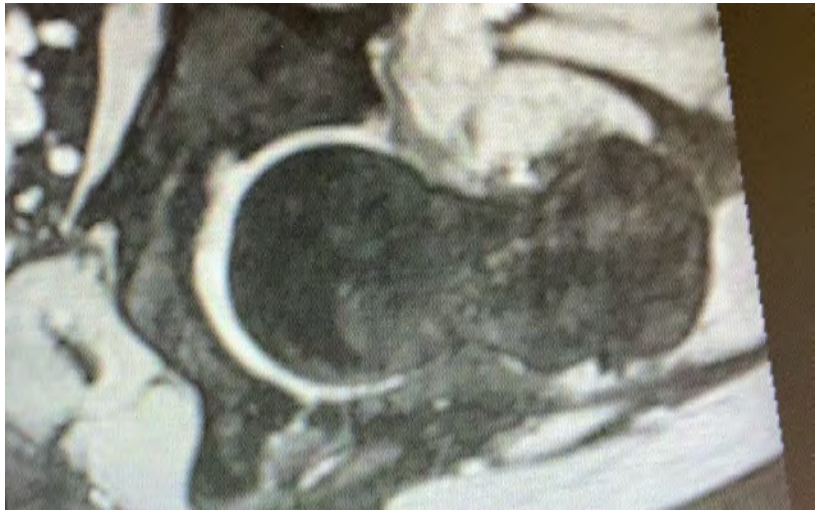

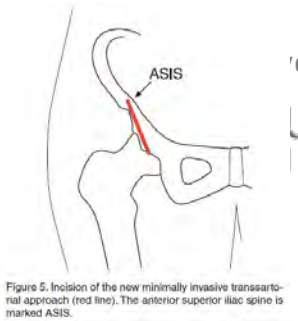

Figure 5. Incision of the new minimally invasive transarticular approach (red line). The anterior superior iliac spine is marked ASIS.

Wiss. Hintergrund zum Vorgehen:

Table 1. Summary of studies reporting duration of surgery, blood loss, transfusion requirements, or length of hospital stay

Author (year)	No. hips	Age mean (range) year	Simultaneous femoral osteotomy no. hips	Surgical approach [a]	Duration of surgery mean (range) h	Blood loss mean (range) mL	Transfusion % of procedures No. port (range)	Length of hospital stay mean (range) day
Siebenrock (1999) (65)	75	29.3 (13–56)	16	MSP	3.5 (2–5)	2000 (750–4500)	100% 4 (1–11)	–
Trumble (1999) (20)	123	32.9 (14–54)	33	56 MSP 67 II	4.5 (–) 6.5 (–)	800 (–) 1400 (–)	– –	–
Matta (1999) (18)	66	33.6 (19–51)	–	MSP	no fem. osteo. 3.1 (2–5) fem. osteo. 4.1 (3.2–6)	939 (400–2000) 980 (500-1800)	– –	7.9 (4–29)
Davey (1999) (70)	70	36.5 (16–53)	–	MSP	3.4 (–)	–	–	–
Pogliacomi (2005) (63)	36	35 [b] (15–55)	0	4 MSP 32 II	3.3 (1.8–7)	2300 (800–6900)	–	– (7–10)
Kralj (2005) (62)	26	34 (18–50)	–	–	–	1400 (–)	–	–
Peters (2006) (26)	83	28 (25–47)	14	MSP	–	715 (–)	–	–
Atwal (2008) (80)	122	23.6 (18–28)	–	–	–	2191 (1200–4021)	–	5.3 (4–8)
Troelsen (2008) (I)	94	37 (14–58)	0	MIS	1.2 (0.8–2.0)	250 [b] (150–350) [c]	3% 2 (2–3)	8 [b] (7–9) [c]
Troelsen (2008) (II)	263	31 [b] (22–40) [c] 35 [b] (26–44) [c]	0 0	98 II 165 MIS	1.7 [b] (1.3–2.0) [c] 1.2 [b] (1.0–1.3) [c]	500 [b] (350–700) [c] 250 [b] (200–350) [c]	18% 2 (1–7) 4% 2 (1–3)	9 [b] (7–12) [c] 7 [b] (6–8) [c]

– Parameter not reported.
[a] Approach: II – ilioinguinal, MIS – minimally invasive, MSP – modified Smith–Petersen
[b] Median.
[c] Interquartile range.

Orthopäde 2008
DOI 10.1007/s00132-008-1241-5
© Springer Medizin Verlag 2008

K.-P. Günther · F. Thielemann · A. Hartmann · P. Bernstein
Klinik und Poliklinik für Orthopädie, Universitätsklinikum Carl Gustav Carus an der Technischen Universität, Anstalt des öffentlichen Rechts des Freistaates Sachsen, Dresden

Koinzidenz von Hüftdysplasie und femuroazetabulärem Impingement

Klinisches Bild und simultane operative Korrektur

Clin Orthop Relat Res (2017) 475:1154–1168
DOI 10.1007/s11999-016-5169-5
Clinical Orthopaedics and Related Research®
A Publication of The Association of Bone and Joint Surgeons®

SYMPOSIUM: 2016 BERNESE HIP SYMPOSIUM

One-third of Hips After Periacetabular Osteotomy Survive 30 Years With Good Clinical Results, No Progression of Arthritis, or Conversion to THA

Till Dominic Lerch MD, Simon Damian Steppacher MD, Emanuel Francis Liechti MD, Moritz Tannast MD, Klaus Arno Siebenrock MD

Published online: 30 November 2016
© The Association of Bone and Joint Surgeons® 2016

Verlauf

Vorstellung 12.4.2021:

- 19 J weiblich,
- Linke Seite beschwerdefrei, leichte muskuläre Probleme Oberschenkelinnenseite. Zunehmende Probleme rechte Seite.
- ➔ PAO re geplant

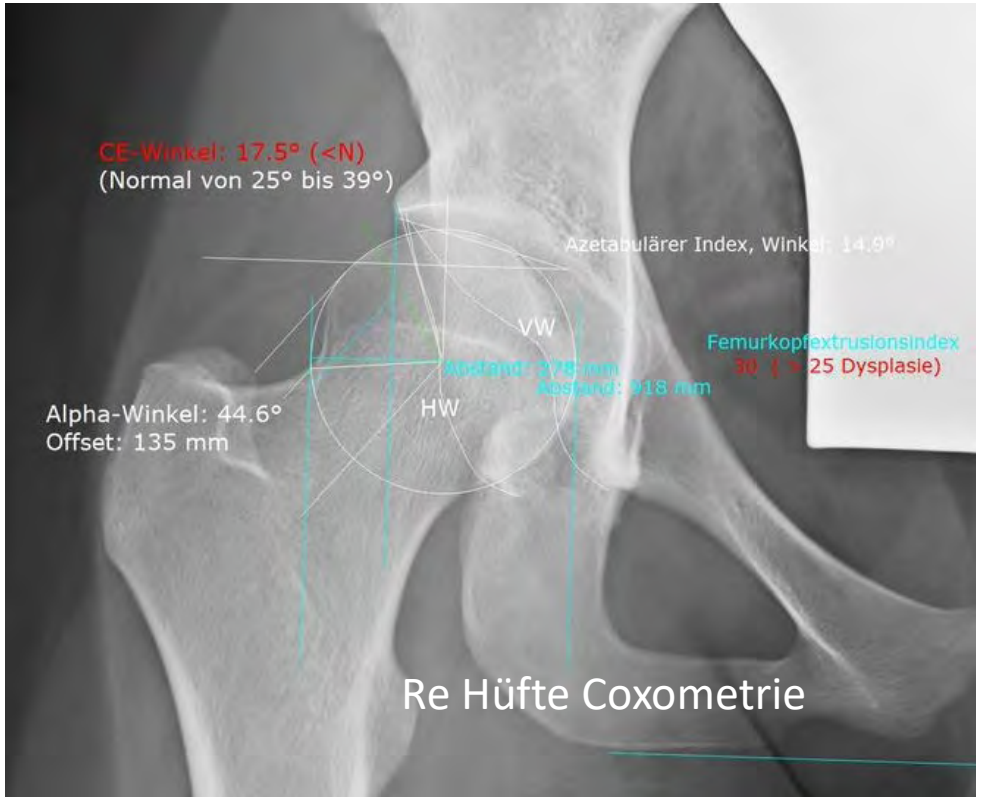

Re Hüfte Coxometrie

Li Hüfte sag.

Li Hüfte frontal

Entscheidungshilfe konservativ/operativ Hüfte

Konservativ

- Arthrose mit flächigen, eher generalisierten Knorpeldefekten KL>=2 und höheres Alter
- Höheres Lebensalter > 55J
- Osteonekrose ARCO 1-2
- Dysplasie und > Tönnis 1

Operativ Gelenk erhaltend

- Hüfdysplasie ohne Arthrosezeichen ➔ PAO
- Symptomat. Femuroazetabuläres Impingement mit Formstörungen (Gefahr Arthrose) ➔ causale Knorpeltherapie (Hüft-ASK)
- Rotationsfehlstellungen (Derotationsosteotomie)
- Labrumläsion(Hüft-ASK)
- Nicht „rumprobieren“ sondern direkt die RICHTIGE Therapie

Zusammenfassung und Statement!

- Gelenkerhalt an der Hüfte funktioniert sehr gut, lindert Beschwerden, verschafft Mobilität, verzögert (vermeidet?) Gelenkersatz bei geringeren Risiken mit nachhaltigen Ergebnissen.
- Gelenkerhalt ist zwar anspruchsvoll (Zentren), wirkt aber in der flächendeckenden Realversorgung ➔ Knorpelregister DGOU
- Gelenkerhalt bricht keine Brücken ab.
  Gelenkersatz geht gut nach Gelenkerhalt, umgekehrt geht das nicht!!!
- Gelenkersatz wird in den AGA-Ländern (DACH) vermutlich zu früh und zu häufig angewendet, Gelenkerhalt leider zu selten!

Forderungen

1 „Gelenkerhalt sollte dem Gelenkers… mindestens gleichwertig vergütet und gefördert un… ildet werden, um Fehlversorgungen zu ver… rektur mit Labrum etc. , PAO, Derotationsosteotomie muss im LKF-… ebildet werden wie eine Hüft-TEP

2 „Voraussetz… und Chirurgie von Gelenk… nt werden –

3 „Wo Gelenkersa… ckzahl gemacht wird, muss aus meiner Sicht … elenkerhalt beherrscht werden! “

LKH Tamsweg
UNIKLINIKUM SALZBURG

orthoexpert
www.orthoexpert.at

GFO Kliniken Niederrhein
Betriebsstätte St. Vinzenz-Hospital Dinslaken
GFO Ja zur Menschenwürde.

F.A.M.E. HANDS-ON

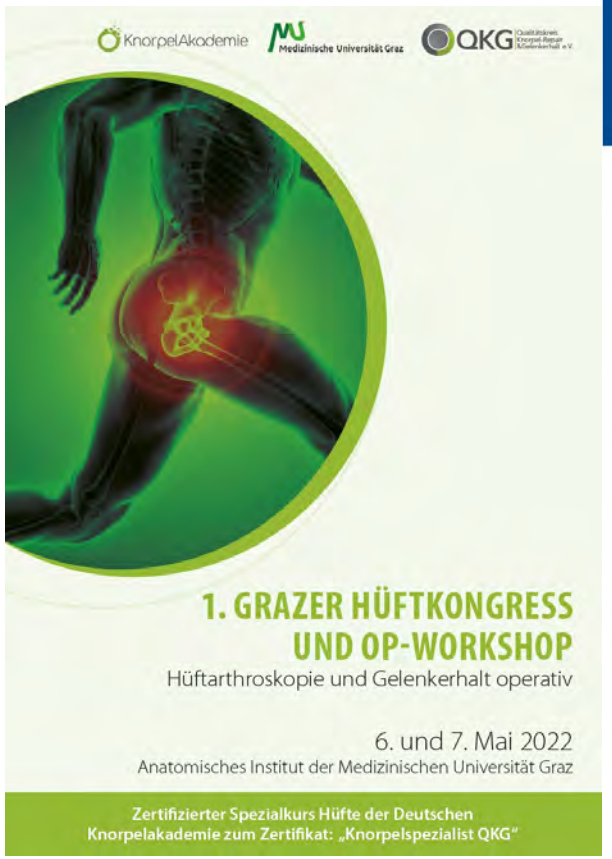

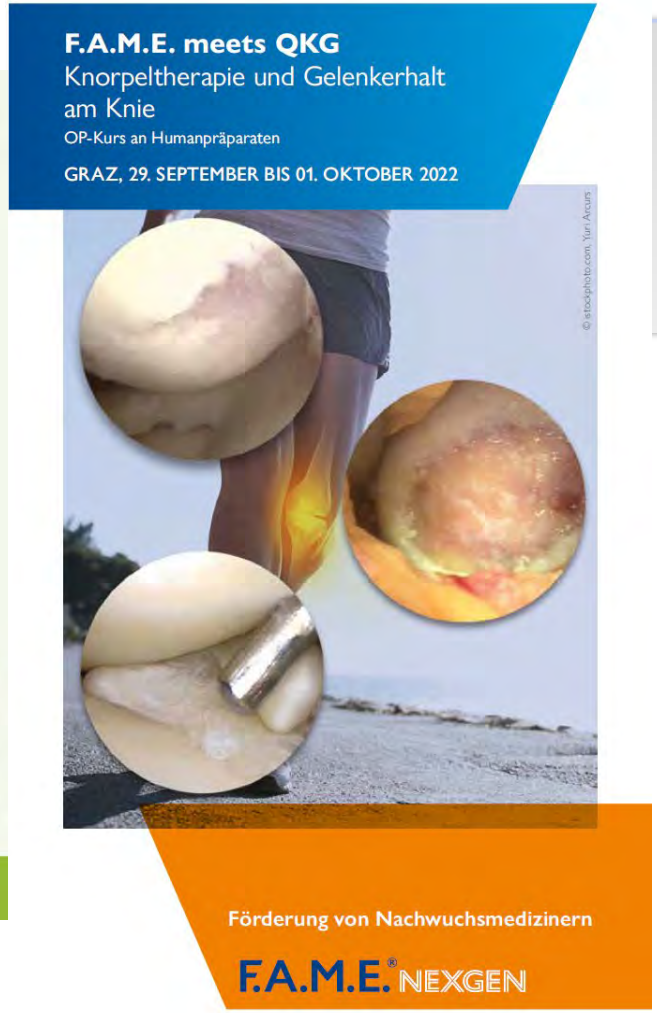

Vielen Dank für Ihre Aufmerksamkeit!

QKG Qualitätskreis Knorpel-Repair & Gelenkerhalt e.V.